

LA NUEVA MEDICINA

**Versión resumida
(estado 1994)**

**presentado en el proceso
de habilitación en la
Universidad de Tübingen
en 1981**

Dr. med. Ryke Geerd Hamer

Este trabajo lo dedico en profundo agradecimiento
a los que fueron durante muchos años mis colegas,
compañeros de lucha y amigos, a los difuntos hermanos
Rosemarie condesa D'Oncieu de La Batie y
Antoine Conde D'Oncieu de la Batie.

Ellos se sacrificaron en el sentido más real de la palabra,
en la lucha por la **NUEVA MEDICINA** y en su incondicional
entrega a sus pacientes.

Preámbulo

Cuando en 1981 descubrí la “LEY FERREA DEL CANCER” y el carácter bifásico de las enfermedades, y las presenté en octubre de 1981 a la Universidad de Tübingen como trabajo de habilitación, creía haber descubierto los nexos y vínculos del cáncer .

Dos años más tarde pude evidenciar mediante mis sucesivas investigaciones que no solo los Carcinomas sino también todas las demás enfermedades se cumplían rigurosamente de acuerdo a estas dos leyes biológicas.

Basándome en la embriología y en el estudio del comportamiento logré en 1987 encontrar la 3ª y la 4ª ley biológica. Ante mi propia sorpresa pude constatar que todas las enfermedades de la medicina podían explicarse según estas cuatro leyes biológicas, pudiéndose reproducir esto en cualquier caso aislado. Mediante esta visión biológica de las cosas llegué casi obligadamente a una consecuencia sorprendente:

Al observar por separado las enfermedades de cada una de las hojas embrionarias, pude constatar que había un sentido biológico evidente. Comprendí que las “enfermedades” no representan errores de la naturaleza carentes de sentido y que hay que combatir, sino que cada enfermedad representa un suceso inteligente y útil, de manera que me ví obligado a preguntar en cada enfermedad:

-¿cómo apareció esta enfermedad? (enfermedad - ¿cómo?) y

-¿que sentido biológico tiene? (enfermedad - ¿para que?)

Llegué a la conclusión de que en muchas enfermedades el sentido biológico solo podemos comprenderlo partiendo de la embriología. Se impuso además la necesidad de considerar el factor

biológico-social para comprender el sentido biológico. ¡Una madre “enferma” para provecho de su hijo o para el de su pareja!

Finalmente surgió en mi la siguiente pregunta: ¿No será simplemente equivocado el concepto de enfermedad que hemos tenido hasta ahora, solo por no haber tenido consciencia del sentido biológico que tiene toda enfermedad?

Logré constatar que el sentido biológico en la enfermedad depende de la hoja embrionaria (capítulo 7-9).

Por ejemplo el sentido biológico de las enfermedades de la capa germinativa interna siempre se observa durante la fase de conflicto activo. En cambio, por ejemplo, en las enfermedades de los organos controlados por la subcorteza telencefálica siempre se observa el sentido de la enfermedad en la fase de curación, cuando el conflicto esta resuelto.

Todo esto trajo para mí una nueva concepción nosológica del antiguo concepto de “enfermedad”. Y por este motivo, en realidad, no deberíamos hablar de “enfermedades” en el sentido tradicional, sino de programas especiales de la naturaleza con una finalidad determinada.

El inicio de este programa especial, el DHS (Síndrome Dirk Hamer), es un suceso de gran utilidad y de mucho sentido, pues sienta las bases para que pueda desarrollarse dicho programa especial. La finalidad de este trabajo de habilitación es explicar el proceso que ha llevado a esta nueva postura dentro del campo de las ciencias médicas.

La “enfermedad” es, desde el punto de vista científico-nosológico un suceso teleológicamente real con un sentido biológico muy claro – un programa especial de la naturaleza, con gran utilidad.

Capítulo I

La NUEVA MEDICINA y sus 4 leyes biológicas como disciplina de las ciencias naturales

si hablo de una NUEVA MEDICINA en contraposición a una “medicina antigua”, conviene que explique primero, lo que yo entiendo bajo NUEVA MEDICINA.

Se trata de una nueva concepción de la medicina que tiene en cuenta un organismo universal comprendido por la unión de psiquis, como integradora de todas las funciones del comportamiento y de los conflictos, cerebro, como ordenador que controla todas estas funciones del comportamiento y de los conflictos, y órganos, como integradores de todos los resultados de estas operaciones.

Todo esto es un poco más complejo, pues el ordenador que es nuestro cerebro programa en realidad al programador que es la psiquis y por lo tanto se programa a sí mismo.

La NUEVA MEDICINA es una ciencia empírica. Se fundamenta en 4 leyes biológicas descubiertas empíricamente que encuentra aplicación en cada caso particular de enfermedad, de forma rigurosamente científica.

No precisa dogmas, tampoco hipótesis o las denominadas probabilidades estadísticas. Es una disciplina clara y lógica, fácilmente comprensible y comprobable por cualquier individuo con una inteligencia normal, pues se ciñe obligadamente a las leyes científicas de la lógica causal.

Términos como materialismo, idealismo o metafísica están aquí fuera de lugar. Hay muchas cosas en la naturaleza que no comprendemos y que denominamos metafísicas en lugar de metagnóicas (= que rebasan nuestra comprensión), pero lo que sucede en realidad es que para la mayor parte de fenómenos metafísicos no hemos tenido, ni tenemos aún, la llave apropiada para acceder a su comprensión. De esta manera un simple rayo acompañado de su trueno fueron considerados durante siglos, hasta hace muy poco, como “fuerzas metafísicas”. Desde que los podemos comprender, desde el punto de vista de la física y la electricidad, aquel suceso no ha perdido su carácter de milagro metagnóico, pues la cantidad de fenómenos que aún no comprendemos en dicho suceso y que antiguamente recibían atributos divinos (Donar: dios del trueno), más bien ha aumentado.

Los médicos siempre hemos deseado tener una ciencia que se adapte a métodos científicos y a leyes naturales, es decir, una ciencia exacta. En nuestro fuero interno nos hemos concedido, en realidad, el derecho de considerarnos eminentemente científicos.

Pero la realidad tenía otro aspecto.

Había demasiadas hipótesis que teníamos que aceptar obligadamente. Esto lo estudiaremos en el 2º capítulo.

Nos parecía legítimo encadenar una serie de hipótesis para “comprobar científicamente” las cosas más arriesgadas. Pero se trataba solo de apariencias, puesto que carecíamos de auténticas leyes biológicas como en las ciencias naturales.

En lo sucesivo se exponen 4 leyes biológicas férreas, reproducibles y verificables en el mejor y más próximo caso, siguiendo criterios científicos.

Precisamente en la actualidad se está dividiendo a medicina en “medicina orgánica” y “medicina psíquica”, es decir, psicoterapia. Si el médico indica que no hay afectación orgánica, entonces el psicoterapeuta tiene vía libre para tratar las enfermedades “puramente psíquicas”.

Dicha subdivisión es absurda para todo representante de la NUEVA MEDICINA, pues aquí no se puede separar y dividir:

Psiquis, cerebro y órgano solo son 3 planos del mismo organismo. ¡Su evolución siempre es sincrónica!

Las 4 leyes biológicas de la NUEVA MEDICINA son:

1. La LEY FERREA DEL CANCER
2. La ley del carácter bifásico de las enfermedades, en tanto se llegue a una solución del conflicto
3. El sistema ontogénico de los tumores y enfermedades equivalentes al cáncer
4. El sistema ontogénico de los microbios.

1. La LEY FERREA DEL CANCER

1. Criterio:

Todo cáncer o enfermedad equivalente al cáncer tiene su origen en un DHS, es decir, en un conflicto o shock conflictivo

extremo
hiperagudo-dramático y
vivido en soledad

que afecta al mismo tiempo o casi al mismo tiempo los 3 niveles

1. psiquis
2. cerebro
3. órgano

2. criterio:

El contenido del conflicto determina en el momento del DHS tanto la localización del FOCO de HAMER en el cerebro, como la localización del cáncer o enfermedad equivalente al cáncer a nivel orgánico.

3. Criterio:

La evolución del conflicto determina la evolución específica del FOCO de HAMER en el cerebro y la evolución específica del cáncer o enfermedad equivalente al cáncer a nivel orgánico.

2. La segunda ley biológica

Toda enfermedad en medicina es un suceso bifásico, siempre y cuando se llegue al solucionar el conflicto.

Antes describíamos en nuestros libros de medicina algunos centenares de “enfermedades frías” y también otro tanto de evidentes “enfermedades calientes”.

Las enfermedades frías eran aquellas en las que el paciente presentaba extremidades frías, pérdida de peso insomnio y un estrés continuo, como en el caso de cáncer, esclerosis múltiple, angina de pecho, neurodermitis, diabetes, enfermedades psiquiátricas, etc..

Al otro grupo de “enfermedades” se sumaban todas las denominadas enfermedades infecciosas, reumatoides, alergias, exantemas, etc.

Ahora tenemos que comprobar que todo esto no era correcto. Estas “enfermedades frías y calientes” no son entidades individuales sino que corresponden siempre, respectivamente, a una de las dos fases que tiene toda enfermedad, siendo la fase fría siempre previa a la fase caliente.

El 4º capítulo trata esto con mayor profundidad.

Hasta la actualidad no habíamos comprendido del todo ni una sola enfermedad. Por este motivo no podíamos comprender tampoco ningún caso en concreto.

3. La tercera ley biológica

El sistema ontogénico de los tumores y enfermedades equivalente al cáncer.

El capítulo 5 trata este tema en profundidad. Lo que allí se expone es tan nuevo, pues en toda la literatura médica no existe nada que se haya acercado a ello previamente.

El sistema ontogénico de los tumores y enfermedades equivalentes al cáncer comprende los siguientes criterios:

1. Criterio:

Los conflictos de una misma hoja embrionaria

- corresponden a relés cerebrales ubicados en un sustrato cerebral dependiente de la misma hoja embrionaria

- en caso de conflicto generan focos de Hamer

- afectan a órganos de la misma hoja embrionaria y

- generan formaciones histológicas similares, propias de dicha hoja embrionaria.

2. Criterio:

Los conflictos correspondientes al paleoencéfalo (endodermo dependiente de tronco y mesodermo cerebeloso) cursan con proliferación celular en la fase de conflicto activo (fase Ca) y, en presencia de los microbios correspondientes, con necrosis caseificante y reducción del tumor en la fase de curación (fase pcl).

Los conflictos correspondientes al neoencéfalo (mesodermo subcortical y ectodermo del córtex telencefálico) cursan en la fase Ca con pérdida de sustancia (necrosis, úlceras) o bien, en el caso de las enfermedades equivalentes al cáncer, con déficit funcional o pérdida funcional total

3. Criterio:

Tanto en la fase Ca como en la fase pcl, toda enfermedad es un suceso biológico inteligente con una finalidad determinada, que tenemos que retomar y comprender nuevamente bajo la luz de la embriología y el estudio del comportamiento.

Es decir: toda enfermedad representa un programa especial para solucionar un problema biológico inusual e inesperado.

4. La cuarta ley biológica

A cada grupo de órganos derivados de una misma hoja embrionaria le corresponden, sin excepción, en la fase pcl, un tipo de microbios específicos emparentados con dicha hoja embrionaria. Los microbios no son los causantes de los síntomas de la fase de curación, sino los que optimizan.

Todos los microbios reciben un control por parte del cerebro. El así llamado “sistema inmunológico”, que habíamos imaginado como un ejército capacitado para luchar destruyendo, como en una inmensa batalla las células cancerosas “malignas” y los microbios “patógenos”, no existe como tal. Mediante una orden del cerebro los microbios supuestamente patógenos se transforman en microbios benignos, apatógenos, que se retiran a algún sitio de nuestro organismo donde no interfieren, pero donde en cualquier momento pueden ser reactivados, tan pronto se necesite su intervención que por supuesto siempre y sin excepción se lleva a cabo en la fase pcl y en los órganos correspondientes.

Cautivos por una forma de pensar basada en la higiene bacteriológica hemos intentado exterminar los más honrados obreros ocasionales de nuestro organismo. Con esta actitud hemos desplazado, como veremos más adelante, por ejemplo, a la tuberculosis, impidiendo que los tumores intestinales y los tumores de mama sean reducidos por necrosis caseificante durante la fase pcl, mediante bacilos acidorresistentes. Todo esto hizo surgir de forma especial la cirugía y la oncología, pero no por eso deja de ser un error biológico y médico.

Capítulo II

A. La metodología de la NUEVA MEDICINA

La metodología con la que se practica la NUEVA MEDICINA es sumamente sencilla, pero precisa un sentido común íntegro y sano, y de experiencia y madurez. No obstante, el sentido común y el sentido de lo humano se han considerado en la medicina practicada hasta la actualidad como acientífico y poco serio. Se trabaja principalmente de forma “estadística”.

Una vez comprendida la metodología con toda su lógica, surge el problema de aprender a trabajar como un detective psico-criminalístico.

Hay personas que lo logran enseguida, captando todo en forma intuitiva, sin ser por ello menos que sus colegas que poseen una orientación más bien intelectual.

Dichas personas con una orientación intelectual tienen normalmente muchos problemas con todo esto, pues humanamente no encuentran acceso a los pacientes y carecen de carisma. Para un médico que trabaje realmente en cuerpo y alma y que tenga un corazón cálido para sus pacientes no hay nada más emocionante y satisfactorio que saber trabajar de forma profesional con la NUEVA MEDICINA. Esto le va a llevar a todo médico que posea cualidades carismáticas a buscar el conocimiento más amplio que pueda brindar la medicina, al cual el especialista, considerado actualmente como la corona de la medicina científica, no tiene acceso.

Tal vez no sea exageración alguna el decir que todo aquel que quiera trabajar con la NUEVA MEDICINA, por más conocimientos que tenga y por más dominio que posea de los tres niveles, tiene ante todo que ser una persona madura y bondadosa, una persona en la cual el paciente encuentre un apoyo humano incondicional y una profesionalidad sobresaliente.

Lo especial de la NUEVA MEDICINA es que el paciente se transforma en protagonista absoluto del proceso que se lleva a cabo en su propio organismo. ¡Ya no se “actúa” sobre el paciente sino que el paciente actúa por sí solo! En la NUEVA MEDICINA la relación medico-paciente tiene que revisarse y redefinirse completamente.

El médico que en la medicina practicada hasta la actualidad tenía que ser en lo posible un científico superespecializado, pasa a ser, en el futuro, una persona altamente cualificada en el aspecto humano, con una preparación muy amplia y con dones de auténtico detective-criminalista médico. Además tiene que poseer el carisma de un sano sentido común y de un alto sentido de lo humano. Tiene que ser capaz de permanecer al lado de su paciente como si fuera un buen amigo, proporcionándole al paciente y protagonista sus conocimientos profesionales. Pues la medicina del futuro consiste en la menor parte en prescripción de medicamentos y en su mayor parte en la comprensión por parte del paciente del origen de su conflicto biológico y de su así llamada “enfermedad”, buscando en colaboración con el médico el mejor camino para salir de su conflicto o para no volver a caer en él en un futuro.

Estos “sacerdotes del dios Esculapio” tienen que ser, a mi opinión, hombres sabios y humildes, con un corazón cálido y a la vez, con un gran conocimiento general e interdisciplinario.

Tengo consciencia de que esta imagen descrita no está en armonía con lo que se considera actualmente un médico de “prestigio”.

Vamos medias in res:

Lo primero que tiene que hacer todo paciente es el “test del aplauso” para determinar su lateralidad, es decir, si es zurdo o diestro.

Para ello le hacemos aplaudir distendidamente, como si estuviera en el teatro. La mano que permanece

arriba y que aplaude sobre la otra que se mantiene abajo, es la mano dominante y corresponde al hemisferio cerebral y cerebeloso con el cual el individuo trabaja fundamentalmente y en el cual hace su primer conflicto. Esta interrelación se encontró de forma empírica y es fácilmente comprobable mediante una tomografía, en caso de conflicto.

Entonces decimos: el paciente a nivel cerebral es zurdo o diestro independientemente de la educación que haya recibido desde su niñez, y aunque ésta haya sido contraria.

El DHS es el punto crucial, el punto de enlace de toda la NUEVA MEDICINA. Es maravilloso que en la medicina podamos ahora realmente calcular y comprender. Tenemos que introducirnos prácticamente en el interior de nuestros pacientes, tenemos que entrar en su propia piel y reconstruir toda la situación que se vivió en aquel instante del DHS. Condición indispensable es naturalmente conocer a fondo la historia personal del paciente, sus experiencias vitales, su cosmovisión, su trasfondo religioso, social, familiar y económico.

Esto tengo que acentuarlo al describir la metodología que sigue la NUEVA MEDICINA, pues una comprobación superficial de la NUEVA MEDICINA puede fracasar si los investigadores no se dan el tiempo suficiente o simplemente carecen del nivel humano suficiente para asumir el papel de confesor y confidente del ser humano que en ese momento es su “paciente”.

En estos detalles psicológicos, precisamente en la vivencia específica que supuso el DHS y en todos los sentimientos especiales que aparecieron en ese momento, en todo eso fracasaron las investigaciones psicológicas mediante cuestionarios. Creyeron investigar de una forma objetiva al realizar sistemáticamente preguntas como “si ha habido pérdida de la pareja”, para así concluir si dicha situación psicológica aumenta o no la incidencia del cáncer.

En el cuadro sinóptico que abarca toda la medicina podemos encontrar todas las interrelaciones hallé de forma empírica y que gobiernan los tres niveles: psiquis, cerebro y órgano respecto a cada enfermedad y a cada una de sus fases o, mejor dicho, respecto a los programas biológicos especiales.

En el cuadro sinóptico encontramos también la formación histológica que ha de esperarse y el tipo de microbios que pueden intervenir, siempre y cuando se haya llegado a la solución del conflicto biológico.

Una línea se traza teniendo dos puntos. Si tenemos un tercero sobre la misma línea, podemos controlar con facilidad la veracidad de lo supuesto.

En nuestro caso y para seguir con la misma imagen, no sólo tenemos 3 puntos sobre una línea sino 5, si es que incluimos en nuestra observación la formación histológica y el tipo de microbios. La evolución de una enfermedad o de un programa biológico especial, propio de la naturaleza, tiene, en tanto se llegue a una

solución del conflicto biológico, una serie de puntos cruciales que es preciso encontrar.

1. **El primer punto es el DHS**, que es, sin lugar a dudas, el punto más importante de todos.

Ni el más experimentado investigador de esta NUEVA MEDICINA, que considero serlo actualmente con toda mi humildad, puede pasar por alto en cada caso específico, la necesaria reconstrucción del conflicto y de su evolución en el plano psíquico, como también en el plano orgánico, incluida fase de curación, hasta llegar al propio DHS, es decir, al inicio de todo el suceso, dando utilidad a todos los conocimientos clínico-médicos y a la perspicacia de un verdadero detective de almas.

El DHS no solo abarca el choque conflictivo hiperagudo y dramático que nos ha sorprendido cuando menos lo esperábamos, sino el contenido o colorido del conflicto, que determina tanto la localización del FOCO de HAMER en el cerebro, como la localización del cáncer o necrosis a nivel orgánico.

Pero en el momento que el DHS pueden suceder más cosas: en ese mismo instante se ponen las rieles, aquellas que en lo sucesivo siempre estarán presentes y por las cuales el paciente se moverá una y otra vez.

Las rieles del DHS son las circunstancias con las que asocia el conflicto en el momento del DHS. Un profesor que ha investigado el tema de las alergias llegó a pronunciar la siguiente fórmula, sencilla y precisa: “Si en el momento de sufrir un DHS con un conflicto biológico pasa delante de ti una vaca, desarrollarás una alergia a las vacas, si en cambio, en ese preciso momento mordías una manzana, desarrollarás una alergia a las manzanas”.

Tanto el animal como el ser humano “consideran” sin tener consciencia de ello, en el preciso instante del DHS, todas las circunstancias que acompañan al DHS. Estas circunstancias generan posteriormente las así denominadas alergias.

Observemos dos ejemplos al respecto. Antes la alergia al polen era la alergia más frecuente. Hoy ha dejado de serlo. El motivo era muy sencillo: el primer amor en una pareja de jóvenes se desarrollaba con frecuencia en un pajar o en el campo, pues ese era el lecho más sencillo y en el cual podían pasar desapercibidos. En los casos en los cuales ese primer contacto íntimo se veía perturbado de forma inesperada o se desarrollaba sin armonía, se sufría con frecuencia un DHS. Aquel de los dos que sufre el DHS, es decir, que sufre un conflicto biológico, más tarde, cada vez que percibe el olor a paja, en efecto, cada vez que capta los alérgenos, recuerda involuntariamente y sin tener consciencia de ello, aquella catástrofe en el pajar. En la fase de curación aparece entonces una tumefacción de la mucosa nasal y de los senos paranasales llamada rinitis atópica. La situación relacionada con la paja le “olió mal” al paciente.

Un segundo caso: una pareja vuela de Senegal a Bruselas. Durante el viaje, encontrándose en el avión, el marido sufre un infarto de miocardio. Reinó el caos y la incertidumbre, sufriendo la paciente miedo a la muerte de su marido, hecho con el cual contaba en cualquier momento.

Después del aterrizaje en Bruselas ingresó el marido en un hospital donde se recuperó rápidamente comprobándose que el infarto no había sido de mayor envergadura.

En lo sucesivo la paciente enfermó varias veces de un tumor pulmonar solitario, tuvo posteriormente accesos de sudor durante semanas o días, hasta desaparecer el tumor circular, caseificado mediante tuberculosis, dejando cavernas pulmonares.

Precisamente en un momento en que se encontró nuevamente un tumor de este tipo, acompañado de sudor nocturno, acudieron los médicos a mí, para pedirme ayuda, pues no comprendían este caso. En un principio le pregunté a la paciente lo mismo que le habían preguntado ya los médicos de Bruselas, conocedores de la NUEVA MEDICINA, le pregunté si su marido había enfermado nuevamente sufriendo ella una vez más miedo a la muerte. La paciente negó esto, refiriendo que su marido no había vuelto a enfermar desde ese entonces.

Finalmente me vino la idea de preguntarle si su marido había vuelto a volar, lo que también negó. Tampoco ella había vuelto a volar desde ese entonces. De pronto reflexionó y dijo haber tenido la sensación de que todo esto tenía que ver con el avión, pues desde el terrible suceso de Senegal a Bruselas, mantuvo el pánico cada vez que un familiar suyo viajaba en avión. Siempre que uno de sus hijos o nietos tomaba un avión en vacaciones, ella caía durante semanas en el conflicto de miedo a la muerte, hasta el momento en que volvían a aterrizar en Bruselas. Exactamente esto es lo que había sucedido antes de que le hayan encontrado el último tumor pulmonar solitario, catalogado por punción como adenocarcinoma.

La explicación de todo esto es sencilla: durante el infarto de miocardio en el avión se instauró una segunda riel, precisamente la del miedo a la impotencia en el avión. Mientras en aquel entonces la mujer sufrió un miedo a la muerte totalmente justificable y comprensible por cualquier psicólogo, se activaba ahora un nuevo riel por sí solo, de forma "asociativa", cada vez que un miembro de la familia viajaba en avión. Esto no parecía guardar lógica alguna, pues los miembros de la familia solían ser jóvenes exentos completamente del peligro de hacer un infarto de miocardio. No se trataba de eso. El avión actuaba por sí solo, generando un riel propio que se había conjugado con el miedo a la muerte en forma de un complejo conflictivo que producía el crecimiento de un tumor pulmonar solitario como manifestación de haber sufrido el conflicto de miedo a la muerte de otro ser. La solución del conflicto

radicó en el hecho que los familiares debían en un futuro contar a la paciente, que era a la vez madre y abuela, solo de viajes hechos en tren, aunque se hayan hecho en avión, o simplemente debían contar de sus viajes recientes a la vuelta de los mismos.

Estos ejemplos demuestran la importancia de reconstruir detalladamente el DHS y revivir con exactitud la situación que se produjo en el mismo segundo del DHS.

En el campo de la filología esto correspondería al contexto, y en este caso se afirmaría que no se puede sacar una frase de su contexto sino que se debe comprender el texto en su totalidad con todos sus nexos y vínculos.

Una vez encontrado el DHS con todos los detalles y circunstancias acompañantes que podrían ser valoradas como rieles independientes, entonces intentamos determinar la evolución del conflicto desde el DHS hasta la actualidad. Aquí hay dos posibilidades:

- a) El paciente se encuentra aún en la fase de conflicto
- b) El paciente se encuentra ya en la fase de curación

2) La fase de conflicto activo:

Hay 3 niveles desde los cuales podemos realizar un diagnóstico:

- el nivel psíquico
- el nivel cerebral y
- el nivel orgánico.

Generalmente viene el paciente con ciertos síntomas o incluso diagnósticos a nivel orgánico, prefiriendo en estos casos siempre partir desde este plano.

Los síntomas orgánicos naturalmente tienen que ser valorados con todo cuidado, pues siempre hay que contar con que pueda tratarse de carcinomas antiguos que por falta de bacilos tuberculosos no han sido caseificados durante la fase de curación y que han sido encontrados por casualidad. Este es el caso de los carcinomas hepáticos fácilmente visibles por tomografía computarizada, cuando el paciente solo se quejaba de molestias hepáticas, más exactamente, de molestias producidas por úlceras en las vías biliares.

Es esencial saber que se puede partir de cualquiera de los 3 planos, sin limitarse, por supuesto, solamente a uno solo, a menos que nos veamos obligados a ello.

El plano cerebral es sumamente útil y brinda gran cantidad de información, por lo que se aconseja, en lo posible, realizar una tomografía cerebral, prueba sumamente inofensiva que suele durar cuatro minutos y que supone una mínima exposición a radiaciones X. Hay que considerar aquí que el TAC cerebral es solamente una toma momentánea que puede darnos información de sucesos pasados, en tanto aparezcan

formaciones cicatriciales, pero que sólo demostrará la presencia de un DHS en el caso de que el conflicto biológico se haya mantenido activo de forma continua desde su inicio.

El plano más interesante y el que más información alberga es el plano psíquico y en especial respecto a los rieles adicionales que se fijan simultáneamente con el conflicto. Pues sólo el paciente mismo puede revelarnos cómo sintió su conflicto en el preciso instante del DHS.

Hace poco vi el caso de una mujer operada de carcinoma intraductal de mama derecha mediante amputación de la mama. El conflicto, su evolución y la valoración clínica indicaban que el DHS se produjo durante un aborto. Esta interrelación no me pareció en un principio nada común, ni comprensible, pues con un aborto siente la madre normalmente un conflicto de separación de su hijo (embrión) y en caso de ser diestra, enferma con un carcinoma de mama izquierda.

Enseguida me aseguró la paciente espontáneamente que el problema no había sido el niño, sino su pareja que desapareció inmediatamente después del aborto. Cuando apareció a los 3 meses y entró a vivir nuevamente con la paciente ella empezó a notar una tumefacción grande en la mama derecha.

Iríamos demasiado lejos y no saldríamos del marco de este resumen de la NUEVA MEDICINA al intentar comentar cada uno de estos casos específicos. Esto queda reservado a todo un libro titulado “Diagnóstico Diferencial en la Nueva Medicina”.

3. La conflictolisis (CL):

La conflictolisis es un punto crucial, que no puede pasar desapercibido, a pesar de que hasta ahora desgraciadamente no se haya considerado. El cambio que se da en la inervación vegetativa, ese paso de simpaticotonía mantenida a vagotonía mantenida es un inciso de inmensa relevancia, tanto en lo psíquico, como en lo vegetativo-cerebral, como en lo orgánico. A nivel orgánico con frecuencia aparece fiebre, “gripe”.

Toda enfermedad tiene determinados síntomas-pcl (postconflictolisis) que inician en el momento de la conflictolisis (CL). En el caso de las enfermedades simples, de un solo ciclo, pienso que en un futuro no será ningún problema encontrar la CL, sin que surjan dudas al respecto. La dificultad aparece cuando se ha llegado al extremo de padecer un “conflicto en balance” en el cual (aún) no ha habido CL. Pero también hay dificultad cuando aparecen continuamente recidivas con su correspondiente conflictolisis. Entonces hablamos de “curación en balance” (ver terminología). Una “curación en balance” de este tipo es p. ej. La enfermedad de Parkinson, en la cual el temblor (generalmente en las manos) corresponde a la fase de curación. El paciente

sufre continuamente cortas recidivas de su conflicto, principalmente por la noche, en sueños.

¿Por qué tan importante determinar con claridad la CL, especialmente en las enfermedades con trayectoria monocíclica, en las cuales hay una fase Ca ininterrumpida y una fase PCL igualmente ininterrumpida? El motivo es el siguiente: la determinación temporal lo más exacta posible es de una inmensa trascendencia para el paciente, pues influye finalmente sobre su vida o su muerte, pues conociendo la distancia existente entre el DHS y la CL, y conociendo la situación actual se puede calcular en dónde se encuentra el paciente en este momento: ¿se encuentra antes de la crisis epileptoide (CE)?, ¿ya superó la crisis epileptoide?, ¿qué peligro existe actualmente? En el caso de la leucemia estos cálculos son de singular importancia, pues aquí la anemia previa a la CL se transforma, debido a la vasodilatación, en una “semi-pseudoanemia”, mucho más intensa aún. En este caso, durante las 2 primeras semanas posteriores a la CL hay que investigar a consciencia, mantener la calma, no arriesgar nada, ni proporcionar transfusiones de sangre. Si esto fuese necesario conviene, sobre todo en los niños, realizarlo por la noche para no sufrir un conflicto de “hemorragia o herida”. Pues nuestro cerebro, cuando ha entrado en pánico, no es capaz de diferenciar entre una pérdida sanguínea y una transfusión o el diagnóstico de “cáncer a la sangre”, como se sigue llamando en la actualidad.

4. El paciente en la fase de curación:

5. Los síntomas externos son en primer lugar los siguientes manos calientes, cansancio, agotamiento, buen apetito, eventualmente fiebre, el paciente está sumido en una vagotonía continua.

Tan pronto el médico determine que el paciente se encuentra ya en la fase de curación, tiene que poner en marcha cuanto antes, todo su potencial para descubrir lo antes posible, en que momento de la fase de curación se encuentra el paciente en ese instante. Tiene que descubrir rápidamente el momento en que se produjo el DHS para conocer la duración que tuvo el conflicto y para poder contestarse las siguientes preguntas:

¿Se encuentra el paciente antes o después de la crisis epiléptica o epileptoide? ¿supone la crisis epileptoide un elevado riesgo mortal en este caso específico de enfermedad? Si se trata, por ejemplo, de una enfermedad controlada por el paleoencéfalo, entonces hay que preguntarse si hay un proceso de tuberculosis o si habría que ayudar al paciente a entrar en ello.

Puede suceder que la fase de curación ya esté en gran parte solucionada, precisamente sin tuberculosis, y que sea necesario, como en el caso de un carcinoma intestinal, proponer una operación para prevenir una oclusión intestinal. Pero en una operación de este tipo se debería extirpar sólo lo imprescindible: máximo 15

cm. de intestino grueso o incluso simplemente reducir el tumor, si esto es posible técnicamente sin que haya riesgo de hemorragia, pues la antigua máxima de cortar entrando ampliamente en el tejido sano, por el peligro de metástasis, se ha evidenciado como insostenible y carente de sentido lógico alguno.

También en el caso de un adenoma tiroideo por conflicto de “no haber sido lo suficientemente rápido para alcanzar la presa”, nuestras consideraciones a la hora de hacer un diagnóstico diferencial serán muy diferentes. Si observamos que la fase de curación se ha llevado a cabo sin la presencia de micobacterias y que una tuberculosis no tendría mayor efecto en lo que queda de la fase de curación, entonces tenemos como única alternativa la cirugía para bajar nuevamente los niveles de tiroxina que la Madre Naturaleza hubiese nivelado de forma natural mediante reducción necrótica del adenoma.

Las fases de curación las hemos comprendido hasta ahora en su mayoría equivocadamente, considerándolas simplemente como “enfermedades infecciosas”. Pero aunque las clasifiquemos ahora correctamente, eso no significa, que a nivel terapéutico todo se facilite. La ayuda viene del hecho de que en un futuro, el conocer el momento del DHS y la duración de la fase CA, nos prepara y nos previene frente a lo que ha de venir. Mientras más capacitados estemos de predecir una situación, con tanta más tranquilidad la lleva a cabo el paciente.

El asunto se complica naturalmente, cuando intervienen varios conflictos a la vez. En este caso hay que considerar si están desfasados o no. En el caso de haber al mismo tiempo un conflicto activo y otro en resolución, entonces hay que valorar cuidadosamente la utilización de corticoides que en lo posible habría que evitarlos.

Un tema de gran importancia representa, en relación con todo esto, los edemas cerebrales del FOCO de HAMER en la fase PCL, que en la actualidad siguen siendo considerados desgraciadamente como “tumores cerebrales” y que comúnmente son retirados mediante cirugía (ver capítulo sobre los FOCOS de HAMER).

5. la crisis epiléptica / epileptoide (CE):

la fase PCL de muchas enfermedades de por sí ya supone cierto peligro y puede suponer un riesgo de muerte, si no se tiene cuidado. Pero dentro de la fase PCL es precisamente la crisis epileptoide el momento de mayor riesgo y de mayor exigencia clínica. Es muchas veces un auténtico reto en el arte médico, incluso para clínicos experimentados. ¡la crisis epileptoide es la hora de la verdad! Sobre todo en una buena parte de enfermedades controladas por la corteza cerebral, como el infarto de miocardio, infarto de corazón izquierdo, infarto de corazón derecho con embolia pulmonar, lisis de la neumonía, neumonía, lisis del ca. Laringeo, quistes branquiales, pero

también diabetes, hipoglucemia, parálisis sensitiva y parálisis dependiente de la sensibilidad del periostio. El cuadro sinóptico brinda explicaciones más detalladas al respecto.

Estos puntos culminantes pueden reproducirse en el caso más próximo y mientras más minuciosamente se investigue mayores son las posibilidades para que nuestros pacientes lo superen. Con toda la razón podemos en un futuro explicar a nuestros pacientes que la gran mayoría sobreviven, prescindiendo de algunos pocos casos realmente extremos. Entonces el paciente moviliza fuerzas insospechadas y colabora con entusiasmo en su propia curación, como protagonista de todo el proceso.

2. B. Investigación y verificación en la NUEVA MEDICINA

¿Cómo se verifica la reproductibilidad de las leyes biológicas de la NUEVA MEDICINA en el caso más próximo y más apropiado?

En los últimos 13 años se ha llevado a cabo una serie de comprobaciones respecto a la reproductibilidad de la NUEVA MEDICINA, la mayor parte de forma pública. Han pasado 13 años desde que pedí, de la manera más formal, a una serie de profesores de la Universidad de Tübingen llevar a cabo una verificación como las que se realizaron posteriormente, si así lo deseaban, a puerta cerrada.

En todos estos casos se trató de comprobar si un número determinado de casos podían ser explicados claramente según la NUEVA MEDICINA, siguiendo los criterios científicos de la reproductibilidad de un suceso.

¿Qué es en realidad la reproductibilidad científica?

En las ciencias exactas (como la física y la química) el único requisito que se precisa para verificar una ley natural es exclusivamente la prueba de la reproductibilidad mediante un experimento realizado de forma pública.

Y precisamente este requisito cumplen las leyes biológicas de la NUEVA MEDICINA en el caso más próximo y oportuno de enfermedad.

Cuando se lleva a cabo una investigación en el campo de la física, en un supuesto experimento B no se utiliza el “mismo” material que se utilizó para el experimento A; se utiliza un material de “iguales características”. En la química no se utiliza el “mismo” agua, sino un agua con “iguales características”.

De igual manera no se puede demostrar algo una segunda vez en un mismo paciente. Hay que demostrarlo en un caso que tenga las mismas características”.

En principio es muy sencillo llevar a cabo la reproductibilidad de las 4 leyes férreas biológicas de la NUEVA MEDICINA en pacientes enfermos:

Hay 3 niveles que funcionan de forma sincrónica y hay 2 fases de la enfermedad (siempre y cuando el conflicto se haya superado). Además de esto hay una fase de normalidad previa a la fase de simpaticotonía y al finalizar la fase de vagotonía curativa hay una fase de vuelta a la normalidad que se distingue claramente de la fase de normalidad primera y “virginal”, por las cicatrices residuales que quedan a nivel psíquico, cerebral y orgánico.

Por lo tanto, no sólo tenemos 4 fases diferentes que se cumplen en los 3 niveles, sino también 3 puntos adicionales de gran relevancia (DHS, CL Y CE) también para cada uno de los 3 niveles, en total 21 criterios que podemos investigar cada uno en función de las 4 leyes biológicas.

Pero, puesto que las 4 leyes biológicas tiene al menos 6 criterios, incluidos los histológicos, cerebrotopográficos, organotopográficos, microbiológicos y los criterios correspondientes a la coloración del conflicto, se llega a formular 126 afirmaciones reproducibles y verificables, si se logra investigar a fondo, en un único caso aislado, cada uno de los 3 niveles.

Es absolutamente improbable que, solo por azar, en un único caso escogido entre millones, se demuestre estas 126 afirmaciones.

¡Pero si un paciente sólo padece 2 enfermedades que se desarrollan de forma paralela o sucesiva, entonces aumentan las afirmaciones reproducibles a 252, mientras que la probabilidad se potencia a cifras astronómicas!

Consta además como criterio de gran importancia el hecho de que los FOCOS de HAMER en el cerebro están ya predestinados a localizarse en una zona determinada. Esto significa que de varios cientos de relés se conoce ya con antelación el relé preciso que se verá afectado. Este relé que en caso de enfermedad aparece como un FOCO de HAMER tiene además que presentar la morfología correspondiente a cada fase específica. La probabilidad de acertar en un solo caso es astronómicamente elevada. No obstante, en cada verificación que se llevó a cabo, los pacientes tuvieron varios cánceres o parálisis, diabetes, etc., teniendo que cumplirse todos los criterios para cada una de las enfermedades.

Dr. Ryke Geerd Hamer.

LA GENESIS DEL CANCER

“Busque el cáncer en la célula
y lo encontré en un error
de codificación del cerebro”
(Hamer)

Editado por ASAC (Asociación para detener el
Cáncer)
29, bd Gambetta 73000 CHAMBÉR Y FRANCE.
Tfno. 79 62 13 04.

PROLOGO.

Lo que sigue es el extracto de un libro de más de 500 páginas aparecido en alemán al principio de 1.984. para facilitar su lectura, proponemos como hilo de Ariadna, un resumen muy esquemático del descubrimiento del Dr. Hamer, que nos lleva esencialmente a génesis del cáncer. Hace diez años, resumiendo dicho descubrimiento en una comunicación a la universidad de Tubinga, escribió: “Busqué el cáncer en la célula y lo encontré en un error de codificación del cerebro”. Constatando que el cáncer (en el que incluye las leucemias agudas) se ajusta siempre a ciertas reglas, formuló la Ley Férrea del Cáncer, enunciada de este modo:

1. Todo cáncer se desencadena por un choque síquico brutal, un conflicto agudo y dramático vivido en aislamiento, sin posibilidad de comunicación del mismo y que continúa obsesionado al paciente día y noche de forma duradera. Es el síndrome DIRK-HAMER (DHS).

2. El sentido subjetivo del conflicto, es decir, la forma en que el paciente lo siente en el momento del DHS, su coloración, el día en que se presenta, el momento en que recibe ese golpe inesperado, determina a la vez:

- La localización del cáncer (pulmón, pecho, hígado, huesos...)
- La localización del área cerebral que bajo el efecto del impacto recibido, sufre una alteración electrofisiológica. (Foco Hamer).

3. Hay una correlación exacta entre la evolución del conflicto, la evolución del cáncer en el órgano y la del Foco de Hamer en el cerebro. “La tríada psique, cerebro, órgano está constantemente sincronizada.”

Una vez resuelto el conflicto, el Foco de Hamer se regenera formando un edema perifocal, mientras que las células cuya proliferación anárquica se debía a un error de codificación del cerebro-ordenador, dejan de

ser innervadas por codificaciones erróneas y se detiene el cáncer.

Se le da mucha importancia a la terapia. Es lo más interesante para el enfermo que padece un cáncer. Consiste esencialmente en ayudar al enfermo a resolver su conflicto, origen de ese “cortocircuito en el cerebro”. El diagnóstico exacto juega aquí un papel capital. De ahí la importancia de que tanto enfermo como médico conozcan bien el sistema para llegar mejor a descubrir la piedra que le hizo tropezar.

QUE ES EL CÁNCER

Notas históricas.

El cáncer es tan antiguo como el cerebro humano y animal. Si las plantas tuvieran un cerebro ¿podrían también provocar cánceres? Aún no tengo la respuesta.

El cerebro del hombre y del animal está construido como un gran ordenador que transmite códigos a las células del cuerpo, estando cada una de las mismas prácticamente ligada a un área cerebral específica pero estas áreas cerebrales -al igual que las partes más antiguas, tronco cerebral y cerebelo, y el cerebro propiamente dicho más reciente en la historia de la evolución cerebral- pueden ser objetos de una alteración electrofisiológica, de un cortocircuito, que desarregla el ordenador cerebral. Las células que corresponden al cuerpo reciben codificaciones erróneas y proliferan de manera anárquica: degeneran en células cancerosas. No se puede provocar el cáncer de manera artificial en una parte del cuerpo que haya sido separada del cerebro. ¿Nos hemos preguntado el por qué? Esta es la primera de las tres preguntas que tengo por costumbre hacer a mis amigos cancerólogos.

Hace tiempo, los tumores eran rarísimos. A mediados del anterior siglo, la edad media de nuestros antepasados no pasaba más allá de los 30 o 35 años. Actualmente, también es en esa edad en la que se encuentran menos cánceres. A excepción de los tumores genitales, engendrados por conflictos cuya intensidad disminuye con la sexualidad, la frecuencia de la mayoría de los cánceres aumenta con la edad. Consecuentemente se observan menos cánceres cuando los hombres mueren más jóvenes.

El aumento de frecuencia del diagnóstico “cáncer” se explica también por el perfeccionamiento de los métodos para detectarlos. Hace 20 o 30 años, sólo se diagnosticaban los cánceres bastantes grandes o los que provocaban síntomas clínicos alarmantes, p.e. hemorragias, fuertes toses, oclusiones intestinales, etc.

Pero si un anciano moría de cáncer, había muerto por el peso de los años. No había posibilidad para una autopsia.

No obstante, hoy es cada vez más frecuente que un médico diagnostique cáncer dónde sólo hay pequeños tumores desactivados, desde hace mucho tiempo que únicamente pueden descubrirse con la ayuda de un escaner o de rayos X. Esos tumores hace mucho que dejaron de producir molestias, por las que antes nunca se hubiera diagnosticado cáncer. Ahora, sin embargo, estas bolitas inofensivas desencadenan una enorme maquinaria que generalmente no se detiene hasta que el enfermo, recortado sucesivamente como un chorizo, haya sido tratado hasta la muerte.

En otras palabras, el cáncer sólo ha tomado las dimensiones de una gran corriente cuando la esperanza de vida aumentó en los países civilizados. La frecuencia global del cáncer está progresando rápidamente aunque la estadística nos demuestre que la frecuencia a la misma edad es sensiblemente igual hoy que en la época de nuestros abuelos, con la condición por supuesto de no comparar más que los cánceres cuyos diagnósticos se han establecido a través de síntomas clínicos indiscutibles.

No creo que haya progresión en la frecuencia absoluta de los conflictos, es decir, choques síquicos violentos y dramáticos, vividos en aislamiento (Síndrome Dirk-Hamer, DHS), portadores de un estado de conflicto verdadero. Cada revolución social provoca desniveles en la frecuencia de determinados conflictos: así por ejemplo, a partir de la liberación de las costumbres sexuales, de la desaparición de ciertos tabúes, los conflictos sexuales son mucho más escasos y la frecuencia del cáncer de cuello de útero disminuye rápidamente en los últimos 10 años en los países occidentales, mientras continua haciendo estragos en los países del Tercer Mundo, donde las costumbres en este tema no han experimentado la misma revolución. Por el contrario, el cáncer de pecho, que traduce un conflicto de nido, generalmente un conflicto madre-hijo, aumenta en los países en que las estructuras familiares se distienden cada vez más, aumentando apenas en los países en que la familia conserva sus estructuras tradicionales.

Los médicos siempre se han interrogado acerca de la naturaleza de los tumores que descubrían en el cuerpo. No se trata de hacer ahora exposición histórico-médica. Al cáncer se le ha buscado casi siempre una causa local. Ha habido un constante empeño en buscarle una explicación. Por ejemplo, un desarreglo de los humores. Otros han sospechado causas "mágicas", atribuyendo el cáncer a la acción de espíritus malignos. Cuando se piensa que hace tiempo estaban mucho menos informados acerca del cerebro, esas interpretaciones no resultan tan

erróneas, pese a que en el plan terapéutico tuvieran catastróficos efectos, comparables a los desastres causados hoy por la quimioterapia y la bomba de cobalto. Entonces ya se hablaba de las posibles correlaciones entre el cáncer y el siquismo. Así, hace 200 años, un médico inglés decía estar convencido de que el cáncer de pecho podía ser el resultado de sufrimientos síquicos.

La medicina moderna, que pretende ser científica, de nuevo ha cometido el error de buscar una explicación local para el cáncer. Y se han dotado de microscopios cada vez más poderosos y precisos para seguir mejor el crecimiento del cáncer. Pero lo más grave han sido los dogmas proclamados ex cátedra y que acarrear la excomunión ipso facto para aquellos que se atrevan apenas a dudar de los mismos.

El primero de estos dogmas sostenía que el cáncer necesita decenas de años para crecer, porque se desarrolla siempre a partir de una sola célula "transformada". Cuando más adelante se vió que la mayoría de los cánceres son tumores mixtos, que no presentan ni formación histológica ni estructura homogénea, el dogma estaba tan sólidamente anclado en las mentes, que ya no hubo manera de desactivarlo.

Incluso cuando más tarde se rechazó este dogma al demostrar p.e., que en el cuello del útero, había generalmente una aparición de islotos cancerosos rodeados por todas partes de tejido sano, lo que contradecía de manera absoluta la tesis de la génesis unicelular, el dogmatismo de los cancerólogos no pudo ser desmontado.

Para consolidar sus certezas, emitieron la hipótesis de que los islotos cancerosos se propagan a toda velocidad por el organismo a través de la inseminación hematogéna, es decir, por vía sanguínea (teoría de Virchow, 1.976).

Este dogma de la inseminación hematogéna es indispensable para fundar la existencia de las pretendidas metástasis, focos de células cancerosas que se desarrollan distantes de un cáncer preexistente, llamado primitivo. Por tanto, pese al tiempo transcurrido desde que los cancerólogos declararán este dogma ¿cómo es que nunca han sido descubiertas dichas células cancerosas en la corriente sanguínea? (excepción hecha del postoperatorio). Esta es la segunda de mis preguntas que mis amigos cancerólogos dejan sin responder.

Esta noción de metástasis, inexistente, se ha anclado de tal manera en las mentes, que se llega incluso a hablar de metástasis generalizadas, lo que niega al paciente la posibilidad de supervivencia.

Al considerar la inseminación hematogéna supuesto su carácter dogmático, de irrefutable, irrevocable y

parentoria, no hay mas remedio que inventar nuevos dogmas complementarios que hagan concebible y pausable esta hipótesis. Por aferrarnos visceralmente a la inseminación hematógena , aunque histológicamente las manchas redondas del pulmón son siempre adenocarcinomas, hubo que inventar un nuevo dogma: durante su nunca observada migración por vía sanguínea, las pequeñas células malignas sufren una metamorfosis (¡facultativa!). Si antes eran carcinomas de epitelio pavimentoso, en el transcurso de la migración tendrán que metamorfosearse en adenocarcinomas . Y si ya eran adenocarcinomas, no necesitan metamorfosearse.

De ahí surge mi tercera pregunta: ¿Cómo puede ser que todas las células cancerosas, sea cual fuere su origen histológico, lleguen a fijarse en el pulmón bajo forma de adenocarcinomas al termino de una migración intrasanguínea –postulada con mas celo cuanto menos vista y comprobada haya ha sido -, mientras que las mismas células (aún no visualizadas), que se quedan asidas por azar a un tejido óseo jamas se convierten en adenocarcinomas?

El cáncer – afirma otro dogma-, es un proceso que va consumiendo, un parásito a extirpar de raíz , cauterizar y envenenar, como en un exorcismo medieval. Lo que es un contrasentido, por que el cáncer es totalmente inofensivo, al menos en lo que se refiere al tumor, ya que no produce molestia mecánica. Al estar constituido por las mismas células que su anfitrión no toca para nada el sistema inmunitario. Esto se observa a partir del hecho de tumores inactivos y enquistados que viven pacíficamente en el cuerpo durante décadas, sin alterar lo mas mínimo el sistema inmunitario. La explicación es muy simple. El cáncer es una reacción excesiva (mórbida) del cerebro (alteración electrofisiológica) que intenta resolver el conflicto , El sistema de codificación del organismo entero esta excesivamente afectado, de forma suicida , hacia una “simpaticotonía” permanente. Es un tipo de selección biológica: o el organismo acaba con el adversario, o este termina con él.

La solución es tan simple como coherente: se ayuda al organismo a desembarazarse del conflicto . Y resulta que el cerebro conecta de nuevo al organismo con la vagotonía y empieza a restablecerse como es debido. Se derrocha en vano muchísimo dinero para descubrir las presumibles correlaciones entre los valores de laboratorio, los parámetros del sistema inmunitario y la enfermedad cancerosa. Es una pena. La solución más simple no se le ocurrió a nadie. Y es que el alma pueda provocar la génesis del cáncer y también detenerlo de nuevo. La enfermedad propiamente dicha es pura, simple y evidentemente una avería de enervación Ni mas ni menos. Precisamente, el cáncer es un estado de simpacotonía

permanente, una incapacidad del organismo de invertir el sistema de enervación. De conectar con la vagotonía. El paciente termina por morir de “caquexia” de agotamiento total, porque desde hace meses solo vive en estado de estrés, insomne e inapetente, no digiere y pierde peso. El conjunto de metabolismo se ha bloqueado por estar el organismo en vencer el conflicto. Cuanto más tiempo dedica a su adversario, más se arruina. Así de simple.

Al descubrirse cada vez mas cánceres que, según la ley Férrea del Cáncer, deben ser considerados como antiguos carcinomas dormidos o inactivados. Y que aparentemente no encajan en ninguno de los sistemas hasta aquí en vigor, se llega por no encontrar la menor huella de sistematología en el conjunto de la cancerología. Además el solo hecho de bautizar como cancerología a este conjunto disparatado y confuso, como si se tratara de una ciencia sistemática, manifiesta un eufemismo rayano en lo arrogante. A fuerza de multiplicar las hipótesis científicas o semicientíficas, el alma y el siquismo simplemente han sido olvidados. Si se niega al alma el carácter científico es por que no aparece medible ni ponderable. Pero desde que hemos descubierto los focos de Hamer, el alma también se ha hecho fotografiable, o al menos, sus conflictos.

Desde el verano del 81 me di cuenta que para percibir el misterio del cáncer, hacia falta llegar a comprender los “carcinomas dormidos”. En aquella época dije a mis colegas que si llegábamos a explicar por que duermen habríamos descubierto el secreto del cáncer. Mis colegas no me tomaron en serio, no podían imaginarse que pudiera existir interés alguno en buscar febrilmente en todas las secciones de esta clínica cancerológica “carcinomas dormidos” con la esperanza de encontrar un denominador común.

Este denominador común lo llegue a encontrar en otro lado como ocurre a menudo. En mi tesis doctoral presentaba en octubre del 81 en la universidad de tubinga. Resumí así mis trabajos de investigación: “busque el cáncer en las células y lo encontré en forma de una codificación errónea del cerebro”.

A partir de mi experiencia personal y la de cientos de pacientes de los que me he ocupado como jefe de servicio de medicina interna en diversas clínicas universitarias alemanas, he podido establecer que todo cáncer comienza por un choque síquico brutal, un conflicto dramático, vivido en aislamiento. He dado a ese conflicto violento inicial el nombre de Dirk-Hamer-síndrome (DHS), el nombre de mi hijo Dirk , cuya muerte trágica fue el origen de mi propio cáncer. Los cientos y millares de casos examinados desde entonces me han llevado a formular lo que he llamado La Ley Férrea porque jamas ha sido contradicha y siempre se ha verificado en cada uno de

los millares de casos de cáncer seguidos por mí en estos últimos años. Declaré públicamente en la televisión alemana que tiraría la toalla de inmediato si se encontraran tres casos que no cumplieran esta Ley Férrea. Pedí a la orden de médicos que reuniera un jurado compuesto de eminentes especialistas alemanes y extranjeros. Estos médicos, que habían sido invitados a llevar a sus propios pacientes y a pronunciarse sobre unos doscientos casos que tenía para presentarles, debían juzgar si esta Ley Férrea se verificaba o no en todos ellos. El 6 de diciembre de 1.983, se examinó la documentación en presencia de los pacientes y tras 9 horas de debate, el jurado que no había podido cogerme en falta, determinó no hallar motivo para prohibirme el ejercicio de la medicina.

Después de exponer los principios de este sistema, los ilustraré con ejemplos escogidos entre casos sometidos al examen del citado jurado internacional que me dio luz verde.

LA GENESIS DEL CANCER

Una tríada constantemente sincronizada.

La medicina moderna ha concentrado sus esfuerzos en el estudio del cuerpo humano para poder curarlo mejor el día que cae enfermo. Su camino fue incompleto desde un principio. En la euforia del descubrimiento de las interrelaciones mecánicas y bioquímicas olvidó el síquismo y el cerebro. De igual modo, nuestros antepasados rechazaron por razones dogmáticas admitir el lugar central del sol, imaginándose por error que los planetas describían trayectorias en espiral alrededor de la tierra, lo que no solamente no tenía sentido, sino que complicaba además los cálculos astronómicos. Una vez que Galileo descubrió que el sol es el astro central de nuestro sistema planetario, las trayectorias de nuestros planetas se han vuelto a convertir en órbitas simples alrededor del sol.

Los médicos de los siglos o milenios pasados, marginados por nuestros médicos modernos que subrayan así su falta de espíritu científico, basaban generalmente su diagnóstico y terapia en el contexto síquico. Por supuesto, no estaban en situación de apoyar sus conocimientos con los descubrimientos de las ciencias modernas en el plan anatómico, síquico y bioquímico. Su experiencia era sobre todo fruto de un itinerario sicointuitivo, juzgado hoy como “insignificante”.

Estas dos aproximaciones son incompletas y dejan más o menos de lado al cerebro, pero en todo caso, el camino sicointuitivo responde mejor a la realidad. Ya

vemos las consecuencias desastrosas de una medicina dogmática, centrada únicamente en el organismo.

Pero si no se incluye el conjunto del campo orgánico, no hay evidentemente forma alguna de llegar a una sinopsis sistemática y reproducible. En realidad, no hay por que hablar de distinción rigurosa entre síquismo, cuerpo y cerebro, ya que de hecho es una tríada constantemente sincronizada.

Síquismo – Cerebro – Organo.

Todos los procesos y fenómenos síquicos están ligados y coordinados con el cerebro, que es de alguna manera el ordenador de nuestro organismo. El síquismo es el programador, mientras que el cuerpo y el síquismo constituyen el conjunto del organo-diana. En caso de una programación óptima, el cuerpo y el síquismo se mantienen en un estado de armonía –la clásica armonía griega-, y en caso de una programación equivocada, el cuerpo queda afectado al igual que el síquismo. El primero bajo la forma de enfermedad, el segundo bajo forma de depresión pánico, mal humor o alguna otra forma retroactiva. Además, la programación no es en un solo sentido y si, por un lado el síquismo programa al cerebro y al organismo, ocurre también que el cuerpo, a raíz de heridas, fracturas, etc. Puede inducir una programación automática al cerebro y al síquismo.

Para entender los mecanismos que se van a tratar en esta exposición, tendremos en cuenta constantemente esta interacción entre síquismo, cerebro y cuerpo, siendo el cerebro el superordenador, que ha necesitado millones de años para desarrollarse.

Los vínculos de causa y efecto en el cáncer.

El cáncer es una enfermedad particularmente dramática y grave, tanto de nuestro síquismo como de nuestro cerebro y nuestro cuerpo. Se desarrolla siempre conforme a la Ley Férrea del Cáncer, que se enuncia así:

1. Todo cáncer se desencadena por un síndrome Dirk-Hamer (DHS) Es decir, por un conflicto agudo y dramático, vivido en estado de completo aislamiento, y que continua obsesionando al paciente día y noche.
2. El sentido subjetivo del conflicto o la forma en que el paciente lo siente, el día en que recibe el choque, determina a la vez la localización del cáncer en el organismo y la alteración electrofisiológica o cortocircuito que se produce a nivel del cerebro y que llamamos foco de Hamer.
3. Existe una correlación exacta entre la evolución del conflicto, la del cáncer en el organismo y la del foco de Hamer en el cerebro.

La topografía del cerebro.

La carta topográfica del cerebro, que diseñe por primera vez en agosto-septiembre de 1.983, indica en cada área cerebral el órgano correspondiente en el cuerpo y precisa la naturaleza y sentido del conflicto correspondiente a cada órgano.

Así, por ejemplo, el hígado corresponde a un área determinada del tronco cerebral y el sentido del conflicto origen de un cáncer de hígado es una fuerte contrariedad, lo mas a menudo de origen familiar. Una vez dadas las condiciones del síndrome Dirk-Hamer (DHS), (contrariedad vivida como golpe inesperado, conflicto dramático y crisis aguda vivida en aislamiento) el paciente es alcanzado en ese lugar preciso del tronco cerebral que desencadena a su vez un cáncer de hígado. A nivel síquico hay pánico y el paciente se obsesiona día y noche por su contrariedad, y pierde peso rápidamente hasta la resolución del conflicto.

La solución del conflicto.

Una vez resuelto el conflicto síquico, el área correspondiente del cerebro –el tronco cerebral en el ejemplo anterior – comienza a repararse o curarse, acompañándose de una tumefacción provocada por una infiltración edematosa. En ese instante el cáncer se detiene en el órgano afectado, el hígado en este caso. Allí también hay una reparación mas o menos integral con formación de edema o enquistamiento. En el plano síquico, resuelto el conflicto se produce una inversión del sistema de enervación autónomo. El paciente pasa de la simpaticotonía a la vagotonía, recupera sueño y peso, y se siente bien aunque un poco cansado, debido a la vagotonía.

El aspecto conflictual.

Para que haya un DHS hace falta el golpe sorpresivo, el desencadenante del cáncer, sea un acontecimiento conflictivo, una oposición vivida por el individuo. Un golpe del destino es aquel acontecimiento contra el que nada se puede hacer. La muerte de otro, de un ser querido, solo es conflictiva cuando uno se hace reproches al respecto.

Este aspecto, queda bien ilustrado por la historia de una paciente atendida en la clínica de ginecología de CHU de Kiel, no fumadora y con radiografía de tórax antes del conflicto. La paciente de 48 años había perdido a su marido como consecuencia de un choque anestésico en el transcurso de una laparoscopia. Insistentemente le había desaconsejado el prestarse a tal intervención a causa de sus presentimientos. No obstante los suegros habían animado al marido a someterse a ese examen visual de la cavidad abdominal supuestamente inofensivo. Para que no se reprochara nada a sí misma y también por que desconfiaba de sus posibles reacciones, le ocultaron la

causa de la muerte y le dijeron que su marido había muerto de repente en la clínica como consecuencia de un infarto. Ella aceptó resignadamente este golpe del destino ya que contra el infarto no se puede hacer nada.

Un conocido le confiesa unos meses después, cuando la paciente había casi superado el primer dolor, que su marido había muerto durante la laparoscopia, contra la que ella tanto le había disuadido. “ Al conocer la verdad” cuenta la paciente, “todo mi cuerpo se convirtió en un bloque de hielo. Era incapaz de pronunciar una sola palabra, como si me hubiera caído un rayo. Me invadió una cólera terrible contra los míos, al saber que me habían ocultado la verdad”. A lo largo de los meses siguientes la paciente se mantuvo como inmóvil. No hablaba con nadie y seguía alimentando una cólera sin límites contra todos los suyos. Se reprochaba de continuo con amargura el no haber insistido mas a su marido lo que le hubiera salvado sin duda la vida, ya que la laparoscopia no había revelado ningún tumor maligno. Estaba obsesionada por el conflicto, por los reproches que se hacía día y noche y por la ira que la aislaba completamente.

Dos meses mas tarde se descubrió un bulto en el pecho. Se le quito el pecho. Le dieron radiaciones, etc. Una radiografía de tórax que se hizo en esa ocasión no indicaba nada digno de resaltar. La paciente no fumaba.

Cuando me visito algún tiempo después, me señaló como esencial “Doctor, desde el preciso instante en que se me comunico que tenia cáncer me invadió un pánico mortal de pensar que también fuera a morir como mi marido. Desde entonces, sigo haciéndome reproches sobre su muerte. Pero lo que es mucho peor desde entonces es la obsesión angustiada de que voy a tener que morir. Ud. Es la primera persona con quien lo comento. Hoy todavía soy incapaz de hablar de esto con nadie”.

Siete meses exactos después del conocimiento del diagnóstico, una nueva radiografía reveló múltiples manchas redondas en el pulmón. El cáncer de pecho había progresado. Por mi cuenta propuse someterla a una terapia hipnótica inmediata. En lugar de esto se la “trato” con antibióticos. En este caso las manchas redondas del pulmón forman un nuevo cáncer autónomo, desarrollado exactamente según la Ley Férrea del cáncer. no obstante, siete meses antes, la radiografía efectuada en la clínica no indicaba nada a señalar.

Según la Ley Férrea del cáncer se hubiera podido detener el cáncer del pecho desde el primer día de la enfermedad y predecir las manchas redondas del pulmón el mismo día del DHS si se hubieran molestado en pedir a la paciente que contara lo que sentía.

La muerte de su marido fue un golpe duro del destino, una cruel fatalidad, pero no un conflicto. Por eso no

provoco el DHS ni por consiguiente provoco el cáncer. Solo cuando meses mas tarde experimento un nuevo choque –y esta vez- conflictivo, sufrido en aislamiento, la paciente hizo un DHS y un cáncer. La primera vez, la muerte del marido no la vivió en aislamiento, ya que contó con el consuelo de toda la familia. Podía derramar cuantas lagrimas quisiera e incluso debía este consuelo a la ignorancia de la verdadera causa de la muerte. Pero unos meses mas tarde, cuando el DHS autentico, se encontraba totalmente sola e impotente con su nuevo dolor, con los autorreproches que le abrumaban y la cólera alimentada contra los familiares que habían aconsejado a su marido la intervención. Había perdido la cuota de compasión del entorno. Se encontraba completamente aislada, no podía hablar de ello con nadie y se tragaba todo su sufrimiento.

UNA PIEDRA MILIAR

La ley Férrea del cáncer exige que el DHS se de en todos los casos de enfermedad de cáncer.

El DHS es un síndrome descubierto de manera totalmente empírica. Constituye la piedra angular de la ley férrea del cáncer, la base de una concepción revolucionaria, no solo del cáncer sino de toda la medicina. Ya que la medicina no puede entenderse solo en el sentido tradicional del tratamiento con bisturí, radiaciones y química que el paciente debe sufrir “pacientemente”. La medicina hay que concebirla mas bien como una terapia compleja, socio-individual e integrada.

Si el DHS significara solo que las transformaciones físicas pueden ser el resultado de conflictos síquicos, eso no seria de por sí algo tan revolucionario.

Pero el DHS va mucho mas lejos. Afirma que todo cáncer ocurre cuando interviene una constelación síquica determinada que simultáneamente induce también a una constelación cerebral determinada, la rotura del campo electrofisiológico en el cerebro. Siempre se da una simultaneidad rigurosa en la triada siquismo-cerebro-organo, una simultaneidad de la génesis, de la modificación y de la evolución.

El DHS es una piedra milliar debido a que evidencia la estrecha interdependencia del siquismo, el cerebro y el órgano corporal, cuyas relaciones se rigen por una ley rigurosa. No se trata exclusivamente de una revolución desde el punto de vista medico, sino que nos hace tomar consciencia de la interrelación sico-cerebro-corporal. El cuerpo deja de ser para nosotros un simple soporte del libre acontecer, del principio inmaterial que es la mente. No es más materialista imaginar el alma ligada al cerebro, que el alma ligada al cuerpo. Después de percibir nuestros conflictos anímicos en el tejido cerebral, tras un DHS, e incluso de sentirlos en la periferia de nuestro cuerpo como nódulos cancerosos engendrados por una codificación errónea. no sería muy hábil por nuestra parte separar

rigurosamente esas pretendidas “formas” del ser. No tenemos que preocuparnos de momento, en saber en que medida esos fenómenos son reversibles o incluso paralelamente reversibles. El DHS no se limitara tampoco a las diferentes variedades del cáncer conocidas hasta ahora, ya que enfermedades que hasta el presente solo se conocían sintomáticamente como la arteriosclerosis coronaria, se aprenderán a reconocer como cánceres y se descubrirá que son puestas en marcha por un principio generador análogo al DHS. De modo general, el DHS será el centro a partir del cual aprenderemos a descubrir en el cerebro, el origen y localización de todas las enfermedades no infecciosas, e intentar curarlas en función de esta nueva perspectiva. Será el principio de una encefalología a escala mundial.

¿En que momento empieza el cáncer?

La experiencia adquirida por el examen de miles de casos me permite responder con gran precisión. Se inicia en el instante mismo en que el paciente es alcanzado por un choque síquico brutal, por un conflicto agudo, extremadamente dramático vivido en un aislamiento síquico completo. El golpe le sobreviene de repente, con la rapidez de un cortocircuito. La medicina convencional ha defendido dogmáticamente durante mucho tiempo que un cáncer necesita 20 años y más para lograr el estadio de visibilidad. Esto ha aportado al cáncer su carácter fatídico. Se imaginaba que en un momento dado a lo largo de la infancia o más tarde, una célula se transformaba, degeneraba en cancerosa, luego proliferaba en divisiones celulares, como ocurre en la transformación del huevo fecundado que termina con la formación del embrión. Pero si no le hacen falta mas de 15 días a un embrión de ratón para llegar a tener 1cm, ¿por qué hacían falta 20 años y más para la formación de una célula cancerosa?. He tenido que tratar cientos de casos, apoyado en radiografías donde las manchas redondas del pulmón pasan en cuatro a seis semanas de tener 0 a 2 cm. Antes de esas cuatro semanas no había la menor huella ni en las radiografías ni en los escintigramas. Y hay millares de casos (yo mismo tengo toda una serie) en los que controles extremadamente precisos permiten seguir día a día el crecimiento milimétrico de esas manchas redondas en el pulmón.

¿Cuándo puede uno percibir su cáncer?

El cáncer empieza siempre y sin excepción con un cortocircuito en el cerebro provocado por un choque brutal, un conflicto dramático vivido en soledad (DHS). En principio, si los métodos de examen que disponemos estuvieran mas perfeccionados, podríamos desde el primer minuto descubrir y medir el cáncer, tanto en el cuerpo como en el nivel cerebral correspondiente. Esto no impide que un

médico con experiencia, buen conocedor de su paciente, pueda darse cuenta si este se encuentra en un estado anormal de simpaticotonia permanente. Tras haber verificado si ha habido abiertamente un DHS y hacer que se le precise el sentimiento subjetivo del conflicto, puede ya localizar el cáncer. Me encontré una vez en esa situación. Se trataba de una joven enfermera. Sabía que había tenido un DHS. El conflicto tenía como objeto de niño. Ella debía tener un cáncer en el pecho. En el espacio de unas horas fui capaz de resolver su conflicto. Esa liberación fue acompañada de auténticos torrentes de lágrimas. Después la paciente se durmió.

Al despertar dos horas más tarde tenía dificultad al hablar, sufría una paresia (parálisis ligera) semifacial y dolor de cabeza –signos claros de un edema cerebral. Al cabo de tres horas todo se había normalizado.

Pero ¿en qué momento puede darse cuenta el propio paciente de su cáncer? Después de sus DHS está de tal manera envuelto en su conflicto, tan prisionero, que no es capaz de observarse objetivamente. Y tampoco es recomendable. La cuestión es saber cuando se da cuenta de modo normal de su cáncer.

Los retrasos de manifestación son valores puramente empíricos y no tienen más que una precisión aproximativa. La Ley Férrea del cáncer afirma un paralelismo riguroso entre la evolución del conflicto y de la enfermedad. Esta progresará más deprisa si el conflicto es más activo e intenso. Como se trata de procesos sico-cerebro-funcionales, se dan márgenes de oscilación que se han de considerar en el diagnóstico. Un paciente cuyo conflicto de miedo a la muerte es extremadamente activo e intenso, puede toser y sentir una incomodidad respiratoria al cabo de tres meses, alcanzando las manchas redondas del pulmón el tamaño de una moneda de 5 pesetas. Cuando el conflicto es menos intenso el retraso de la manifestación es normalmente de unos siete meses.

Los conflictos humanos de orden general en el hombre y ocasionalmente en la mujer que ha tenido la menopausia, que están en el origen del cáncer bronquial del epitelio pavimentoso y del cáncer peribronquial microcelular (cáncer de mediastino), son pocas veces tan fulminantes y de intensidad tan prolongada. En la mayoría de los casos se necesitan varios meses para que el paciente se alerte. Diferente al cáncer peribronquial microcelular, que a partir del hilio se desarrolla en el mediastino alrededor del bronquio y termina por estrangularlo en un período de 5 a 14 meses comprimiéndolo desde el exterior, el cáncer intrabronquial del epitelio pavimentoso prolifera en el interior del canal bronquial, que se obtura al cabo de 18 a 19 meses. Este retraso tiene el margen de un mes o dos según la sensibilidad del paciente, que determina el momento en que visita al médico para hacerse una radiografía del pulmón.

Unas veces, el cáncer peribronquial microcelular llega a estrangular el bronquio desde el exterior muy de prisa, y otras ocurre eso sólo mucho más tarde, cuando el cáncer ha tomado ya una gran fuerza.

Una paciente muy atenta a su cuerpo, con pequeños pechos blandos, descubrirá su cáncer de pecho en dos meses como máximo, cuando tiene 0,7 cm.

Y puede ocurrir que otra muy pudorosa no se palpe casi nunca el pecho y sólo pasados unos años se dé cuenta de un nódulo de 2,5 cm. Una de mis pacientes de 80 años, cuyo conflicto se había resuelto al cabo de 5 meses, se dio cuenta por casualidad, cuando se lavaba, que tenía un nódulo de 2,5 cm. Inactivo y dormido tranquilamente desde hacía cuatro años en su pequeño y blando pecho.

En general hay que tener en cuenta también los diferentes tamaños y consistencias de los pechos de las pacientes. Y luego la localización del nódulo que pueden ser más periférico (exterior) o más central (interior).

Todas las divergencias influyen en el retraso de la manifestación y hay que tenerlas en mente cuando una paciente precisa la fecha en la que percibió el nódulo y su tamaño.

Un cáncer en el orificio de salida del estómago se detecta generalmente bastante pronto debido a que obtura el píloro y provoca en seguida síntomas como vómitos tras las comidas, etc. Pero puede ocurrir que un cáncer situado en el fondo gástrico, el conducto grueso del estómago, llegue al tamaño del doble de un puño antes de ser detectado. Sin embargo, la hemorragia del orificio del cuello uterino ocurre en la mayoría de los casos exactamente doce meses después del DHS. Por supuesto, ahí también se producen diferencias en el retraso de la manifestación. Cuando es a continuación de un embarazo, de lesiones mecánicas o irritaciones anormales debidas a infecciones o manipulaciones, la hemorragia se provoca entonces de modo prematuro. De todas formas, esas diferencias son generalmente bastante pequeñas.

En lo referente al cáncer de la mucosa de la cavidad bucal, que igual que el carcinoma intrabronquial y el del orificio del cuello uterino en un epiteloma, el retraso de la manifestación se hace a veces considerable según se desarrolle el cáncer en la mucosa blanda de la parte interior de las mejillas –y se descubre entonces bastante tarde debido a que no molesta nada-, o en el maxilar, en el que se producirá a continuación una tensión sobre los huesos de los maxilares, de forma que el paciente lo percibe ya al cabo de algunas semanas.

Para establecer un diagnóstico de cáncer, hay que tener una visión muy precisa de la topografía y anatomía del cuerpo humano, y comprender perfectamente las funciones de los órganos. Tenemos que formar médicos que sepan distinguir, comparar y apreciar la interacción y la unión de todos estos componentes tanto físicos como sico-cerebrales.

El nódulo de un cáncer de estómago visible en un escáner, nos muestra como mucho, que de hecho ha habido un nódulo en ese lugar en un momento dado. El escáner no precisa cuando ha aparecido por primera vez. Pero ese “cuando” es capital. De eso depende de hecho, lo que debe, puede o no debe seguirse, si se trata de un cáncer desactivado que se remonta con toda seguridad a varios años atrás.

Pero incluso en ese caso sería importante arrojar luz a este viejo talón de aquiles y en caso de fracaso avisar al paciente del riesgo que corre si se encuentra de nuevo con ese conflicto o con uno similar de ese sector conflictual.

En la actualidad podemos discernir p.e., entre manchas redondas en el pulmón de cuatro a seis semanas, pero que están aún lejos de provocar ningún desarreglo, malestar o molestia de tono subjetivo bajo formas de tos, etc. Naturalmente el paciente se encuentra en simpaticotonía, pero sólo los médicos muy experimentados lo perciben.

El escintigrama, que nos sirve prácticamente de escala graduada para la actividad metabólica de diversos órganos del cuerpo, nos permite descubrir focos cancerosos relativamente pronto, entre una a tres semanas. Sin embargo, en este estadio precoz la puerta aún sigue abierta a todo tipo de diagnóstico. Todavía no es más que una zona o un sector de actividad metabólica.

La valorización de todos estos resultados supuestamente objetivos, que no lo son tanto como parecen ya que sólo su constatación les confiere importancia, debería confiarse a un médico muy experimentado, tanto en el plano médico como en el humano. Es capital la forma en la que el médico cuente al paciente los resultados objetivos y su valorización. Esta dependerá de la forma en que el médico interprete los datos anamnésticos subjetivos contados por el paciente. También es muy importante el modo en que se relacione con el paciente no solo como médico sino también como amigo en quien se deposita confianza.

Llegará el día en que los pacientes aprenderán a estar atentos a los síntomas hoy inconscientes para casi todos, y se podrá diagnosticar y tratar con mayor rapidez ciertos cánceres en función de unas u otras localizaciones o naturalezas del conflicto. Como en el caso citado anteriormente, en que supe enseguida que había habido un DHS y que había también un cáncer

como resultado. El cuadro de los retrasos en la manifestación debe ayudar sólo a encontrar las normas o reglas de costumbres en dichos retrasos de manifestación. Por otro lado el cuadro de retrasos de la manifestación pueden ayudar a tomar conciencia, a partir de los márgenes que se indican, de que toda localización puede tener lugar también sobre el órgano individual con localizaciones diferentes, que a su vez corresponden a retrasos de manifestaciones variables, sin hablar naturalmente de las diferencias de intensidad y de extensión del conflicto, que se reflejan de alguna manera en el crecimiento del cáncer en el órgano. Por eso es tan importante que el paciente –y en lo posible los pacientes juntos- se familiaricen con el conjunto del mecanismo de este sistema, para que no tengan ya más miedo y encuentre un hilo de Ariadna en este laberinto.

El segundo cáncer sobre la cicatriz del primero.

Una vez resuelto el conflicto y con el cáncer correspondiente detenido, se puede preguntar si el paciente no corre riesgo de crear un nuevo conflicto próximo a su “talón de aquiles”, justo al lado de la vieja cicatriz conflictual. Tendería a creerlo, no sólo en base a razones psicológicas, sino basándome también en la experiencia empírica de los casos que he tratado hasta el presente.

A principios de julio de 1.976, dos meses después de un conflicto humano bastante dramático con motivo de la construcción de su casa, un paciente engendra un cáncer de pecho, lo que es muy raro. El nódulo de 8 mm es extirpado, la casa se acaba como se había previsto y el conflicto que no había durado más de dos o tres meses se resuelve.

En octubre de 1.979, se producen tres cosas: la casa resulta demasiado grande, la deuda excesiva, y los medios de financiación tan escasos que era absolutamente necesario que “no ocurriera nada”. Estas tres cosas se produjeron precisamente a finales de septiembre, principios de octubre.

1. La esposa del paciente queda en el paro, el programa de financiación de la casa queda comprometido.
2. Un médico tiene la sangrienta idea de aconsejar al paciente sin la menor razón (tres años después del cáncer del pecho) que se quite los dos testículos como medida profiláctica, (que se castré) y el paciente acepta. La operación tiene lugar a principios de octubre.
3. El paciente ahora castrado, es un canceroso y su mujer en el paro, lo que es un desastre para la financiación de la casa.

En ese contexto se enraíza el DHS por primera vez sobre la vieja cicatriz conflictual. A mediados de octubre del 79 los bancos comunican que no esperan más y tienen que vender la casa. El paciente se hunde, y ya desvalorizado por la castración se desmorona. Un control de rutina escintigráfica muestra a mediados de noviembre los primeros signos de actividad en las vértebras lumbares y en la pelvis.

El paciente se obsesiona noche y día con los problemas financieros. En la primavera del 80 los focos óseos son visuales en la radiografía.

En abril de 80 se presenta la ocasión de vender la casa a un precio interesante. El conflicto se resuelve. El paciente mejora, recupera a su peso normal, se siente de nuevo en plena forma inconsciente, el paciente hace entonces lo que nunca tendría que haber hecho. En abril del 81 comienza a construir una nueva casa. En diciembre del 81 nuevo DHS, la casa está a medio terminar y el paciente agobiado por las deudas. Se trata de una recesión económica. Reincidente, el nuevo conflicto se enraíza exactamente sobre la antigua cicatriz conflictual. En la primavera del 82 se vuelve a activar el cáncer de los huesos, cuando no se había observado ningún crecimiento entre la primavera de 80 y la primavera del 82.

El paciente vino a buscarme en noviembre del 82. La quimioterapia y las radiaciones no habían producido ningún efecto.

Terapia propuesta: vender la casa de inmediato. La mujer del paciente toma el asunto en su mano y lo lleva a cabo perfectamente. El paciente se siente en seguida mucho mejor, con buen apetito, y se va de vacaciones a Tenerife. Todo parece andar sobre ruedas. Ya no se constata actividad alguna en los focos óseos, se han recalcificado ya.

Pero en enero de 1.983 hay un nuevo DHS. El paciente está extremadamente contrariado con el (único) comprador que quería pagar el precio relativamente alto. Ya que éste ha vuelto por tercera vez sobre el trato exigiendo todas las veces una rebaja de 30.000 marcos sobre el precio convenido. El paciente se obsesiona por la maldad del comprador, que aprovecha la situación precaria en que se encuentra el paciente para presionarle.

La casa ha vuelto a ser el tema conflictual, el DHS, pero el sentimiento del conflicto se ha desplazado. Situándose siempre próximo a la antigua cicatriz conflictual, toca ahora otra área de la sensibilidad del paciente, de lo que siente subjetivamente: tiene un cáncer de hígado que progresa rápidamente, un conflicto indigesto.

En marzo, el paciente debe sufrir una transfusión sanguínea como consecuencia hemolítica. Nuevamente se desvaloriza. A partir de abril se nota un avance en los focos óseos.

A final de mayo del 83, cuando el paciente está “in articulis mortis”, su mujer consigue eliminar el conflicto. Hace creer a su marido que el comprador acepta de forma definitiva comprar la casa al precio convenido. Con gran extrañeza de los médicos el paciente se levanta a la mañana siguiente y quiere encargarse de la mudanza. Murió dos días más tarde de una hemorragia cerebral.

Este ejemplo muestra como el paciente fue víctima la primera vez de un conflicto relativamente anodino, que incluso puede producirse con bastante frecuencia. Al no haber previsto a tiempo la pavimentación de la construcción de la casa, tuvo que interrumpir los trabajos, los trabajos, lo que le supuso duras recriminaciones por parte del encargado de obra. También él se acusaba mucho por esa negligencia.

Después, cuando el tema de la casa se convierte en su punto vulnerable, su talón de aquiles, los cuatro DHS siguientes, los cuatro conflictos llegaron a anclarse cada vez en esa cicatriz. Incluso si en enero del 83 el sentimiento conflictual ya no era exactamente el mismo, el desfase en la experiencia vivida del conflicto llevó a un desplazamiento en la localización orgánica (hígado). El tema del conflicto no es idéntico al sentimiento subjetivo del conflicto vivido, tal y como el paciente lo siente o elabora en el momento del DHS. En el primer caso se trataba de un conflicto humano de orden general, en los 2, 3 y 5 de una desvalorización de sí mismo y en el caso 4 de una contrariedad indigesta.

Por lo experimentado hasta el presente parece que un nuevo conflicto tenga tendencia a echar raíces sobre un viejo tema de conflicto: como lo hemos visto no es idéntico al viejo conflicto tal y como se vivió, sólo vuelve a abrir la herida del viejo tema conflictual. Se diría que el paciente tiene una propensión suicida hacia su viejo tema de conflicto. Eso precisamente hace que sean tan peligrosos los puntos vulnerables, los talones de aquiles, de un paciente. Este se ve empujado a cometer de nuevo el mismo error que la primera vez.

Una paciente que había tenido un conflicto grave con su marido, ya resuelto, hizo un DHS, un conflicto dramático que tuvo como sentimiento una angustia mortal, cuando el marido, juez de familia, declaró con motivo de un proceso contra su propia mujer –que en aquel momento se sentía mejor que nunca– que se esperaba que ella muriera en meses. Aunque el marido no tenía la menor cualificación médica, el hecho de que fuera él (!) quién lo dijera, la golpeó

brutalmente. El conflicto fue tan dramático y virulento que la paciente se encontró tres meses más tarde in extremis (disnea máxima, masivas manchas redondas en el pulmón). El conflicto pudo resolverse a través de una hipnosis sugestiva que desembocó en un torrente de lágrimas. La paciente se recuperó, pudo dar pequeños paseos por el bosque. Murió dos meses más tarde súbitamente de una supuesta embolia pulmonar, pero en realidad era una apoplejía cerebral, en el hospital. El jefe médico me había prohibido la entrada para que no pudiera hacer dudar a mi paciente sobre las buenas bases de la medicina convencional.

También en este caso el conflicto era el mismo (el tema del marido), pero su sentimiento era levemente diferente. Cuando ocurrió el conflicto precedente con su marido, la paciente había tenido un conflicto de subsistencia al saber por el juez del divorcio que el marido sólo tenía que pagarle 130 marcos por la pensión alimentaria. Me dijo que había sentido un verdadero pánico de pensar que se iba a morir de hambre. Se trataba de un conflicto agudo, extremadamente dramático, que se podía asegurar que existía ya un minuto después. Esta angustia, emparentada con la angustia de la muerte, había provocado unas pequeñas manchas redondas en el pulmón, cuyo crecimiento se había parado inmediatamente una vez que el conflicto había podido resolverse.

La segunda ya no era la subsistencia la que estaba en juego y constituía el objeto de su conflicto, sino una verdadera angustia mortal, de la que no era capaz de dar una explicación racional. Soñaba de noche que su marido la mataba. También esta vez podía ver la existencia del DHS al minuto siguiente. La solución también se hizo manifiesta la paciente ya no tuvo necesidad de oxígeno.

LA TERAPEUTICA DEL CANCER

A. La solución del conflicto.

Los dioses han dispuesto que el diagnóstico sea previo a la terapia. Esta máxima, inculcada en otro tiempo a los estudiantes de medicina de primer curso, evidentemente sigue siendo válida para el cáncer.

Debido a la compleja interacción de la triada siquismo-cerebro-cuerpo, y a la extrema sensibilidad de los pacientes que se doblan bajo su carga, es conveniente ser muy consciente y preciso al establecer el diagnóstico y también de la forma en que se le ha de comunicar a los pacientes. Hay que hacerlo como si de familiares se trataran.

El médico debe ser una persona de corazón, compasivo, con el que el paciente se sienta cómodo, confíe por completo y no dude en abrirse. Hace falta que sepa sondear las profundidades del alma humana. Y con mucho sentido práctico. Los conflictos de

nuestros pacientes son problemas concretos y tangibles que se refieren a la mujer, la suegra, el gatito, la vaca, la pobreza y el portero, pero también conflictos de uno mismo, es decir, la angustia de la muerte, la desvalorización de sí mismo, la rebeldía frente a la injusticia o la obsesión por la enfermedad cuya causa no se acaba de descubrir la causa.

El conjunto se puede distinguir cinco tipos de terapia de conflictos:

1. Los conflictos a los cuales se les pueden encontrar una solución práctica.
2. Los conflictos que se pueden resolver con una entrevista.
3. Los conflictos que sólo se pueden resolver a través de la sugestión.
4. Los conflictos cuya solución exige una sugestión permanente por parte de los otros pacientes o de los miembros de la familia.
5. Los conflictos cuya solución requiere una reconversión socio-familiar.

Esos diferentes tipos no se excluyen entre sí, sino que se mezclan a menudo y se superponen. Eso se hace particularmente complicado cuando se han provocado dos cánceres por el mismo motivo pero son vividos por el paciente como dos conflictos.

Ejemplo de lo anterior es el siguiente caso. Una paciente se entera que tiene un cáncer de pecho muy avanzado. Llena de pánico y con una angustia de muerte le salen manchas redondas en el pulmón. Tres días más tarde le amputan el seno. Después, las curas auxiliares y la desfiguración de la axila. Con sólo mirarse al espejo se desvaloriza a sí misma. A partir de ese momento empiezan a desarrollarse focos en la parte superior de la columna vertebral. No es un verdadero conflicto doble, los dos acontecimientos conflictuales provocados de un DHS han tenido tres días de intervalo.

A menudo el diagnóstico sólo se comunica al paciente tras la operación. Los dos acontecimientos conflictivos se conjugan entonces en un supergolpe, pero la paciente lo siente como dos conflictos distintos: el miedo a la muerte y a la propia desvalorización. En mi opinión este conflicto doble y el doble cáncer resultante son más frecuentes que los diagnósticos debido precisamente a la imprecisión de nuestro diagnóstico, que descubre sucesivamente la existencia de dos cánceres al tiempo.

Las manchas redondas del pulmón son visibles en la radiografía al cabo de algunas semanas, mientras que se necesitan varios meses para descubrir las lesiones óseas. Estas dan la impresión de "llegar" más tarde, aunque de hecho comenzaron a crecer al mismo tiempo. El escintigrama sería aquí de una gran ayuda.

Pero el asunto se complica todavía más. La progresión de una lesión ósea depende no sólo del momento que empezó, sino también de la evolución del conflicto. Por tanto, hay que llevar a la paciente a recordar con gran precisión cual fue para ella el orden prioritario de los conflictos. Hay que saber si por un motivo o por otro uno de los dos se ha debilitado en un momento dado, si de repente ganó en intensidad, o pudo resolverse en su totalidad.

Al aparecer un nuevo foco, del que se sospecha que nunca existió antes, siempre debe preguntarse si de hecho se trata de un “antiguo” cáncer inactivo hace semanas y que por tanto no necesita de terapia, ya que el conflicto estaba entonces resuelto. Por ejemplo, a lo largo de un examen de rutina se descubre en una señora de edad, una mancha redonda solitaria en el pulmón que no aparecía en la radiografía de un año atrás. Para comprender esto último hay que saber que a lo largo del año anterior ella había sufrido un DHS. Vivió intensamente por identificación, el miedo mortal de su gatito, que amaba por encima de todo. No obstante, en medio de un conflicto terrible, tuvo que permitir la acción eutanásica del veterinario a fin de ahorrarle el sufrimiento de un mal incurable. El conflicto se resolvió un mes más tarde cuando los vecinos inquietos por el estado de la anciana le pidieron que se ocupara de unos gatitos que habían perdido a la madre. Al haberse resuelto el conflicto, ya no había necesidad de terapia. La mancha solitaria del pulmón, signo de una angustia mortal por otra persona, queda visible en la radiografía, pero ya no es una enfermedad sino sólo una vieja cicatriz.

Antes me habría imaginado que un paciente con un conflicto objetivamente insoluble (p.e. un conflicto grave como un miembro de su familia), era insalvable. Pero más tarde, aprendí a establecer la siguiente distinción:

- a) Se puede resolver íntegramente un conflicto deshaciéndose del problema (p.e., reconciliándose con su adversario).
- b) Si no hay posibilidad de solución completa, se puede sobrevivir siempre que se elimine el carácter conflictual. El paciente puede adaptarse a su problema, tomar partido si puede extirpar el aspecto conflictivo y hablar de ello. Así ocurrió en mi caso personal, ya que también tuve cáncer. Mi problema fue la muerte de mi hijo Dirk. Un problema irresoluble, cuyo aspecto conflictivo, lo que provocó un DHS, fue el autoreprocharme amargamente no haberle sacado del ambiente inhumano de la clínica en que falleció. Fue mi mujer, también médico, la que me ayudó a superar el aspecto conflictivo y en consecuencia a detener el cáncer.

En el escaner cerebral, vemos en el primer caso que el foco de Hamer se regeneró totalmente, y el tejido

cerebral que le rodea es transparente, y nada permite distinguirlo del tejido que lo envuelve. En el segundo caso el foco de Hamer se encuentra aún en fase de regeneración pero el edema perifocal ha desaparecido total o casi totalmente. Mientras que el problema se mantiene, la reparación no está terminada, pero el área cerebral concerniente ya no envía más códigos erróneos.

B. Desactivación del cáncer.

El cáncer se detiene en el mismo instante en que se resuelve el conflicto.

Se produce una inversión de los tres componentes que desencadenaron el cáncer en el momento del DHS.

1. La rotura del campo electrofisiológico en el cerebro (foco de Hamer) queda reparada por la formación de un edema.
2. El tumor deja de progresar (carcinostasis), se repara (edema peritumoral), se enquistas, se transforma o se expulsa. Esta generación se acompaña a menudo de dolores y de edemas peritumorales, como ascitis (acumulación de líquido en la cavidad peritoneal), encharcamiento pleural, edema periosteal, etc.
3. Debido a la inversión nerviosa del paso a la vagotonía, todo el organismo inicia una larga fase de recreación con una tumefacción edematosa por todo el cuerpo (como la preñez en la mujer), normalización del sueño, recuperación del apetito y aumento real del peso, sentimiento de bienestar percibido por el paciente, aunque la fatiga y la laxitud típica de la vagotonía pueda inducir a error a un médico inexperto, que confundirá con una degradación del estado general del paciente.

Sin embargo, la carcinostasis o parada del crecimiento del cáncer, no es tan anodina como se puede pensar. La desaparición pura y simple del cáncer sólo se produce, según mis conocimientos, en los casos de cáncer de mucosa, donde las ulceraciones cancerosas se evacúan por los orificios, aunque a menudo pueden quedar cicatrices. Entre otras lesiones cancerosas distinguimos las que no tienen ninguna importancia para la supervivencia del organismo y aquellas que obstaculizan seriamente su funcionamiento.

Entre las primeras figuran por ejemplo, carcinomas más o menos pediculados en el abdomen, cuando su volumen no es demasiado grande, y no estrangulan un conducto sanguíneo o alguna sección del intestino y no provocan por su presión sanguínea ninguna molestia insoportable. En resumen, los tumores que en el plano funcional no presentan un inconveniente vital.

A la vez hay tumores de huesos, especialmente en la columna vertebral, que pueden provocar en la misma una reabsorción del tejido óseo, una osteolisis con destrucción más o menos extensa de huesos con posibilidad de llevar a una paraplejía. En este tipo de osteolisis vertebrales se observa mucho en el estadio de reparación, tras la solución del conflicto, una recalcificación de las lesiones osteolíticas. Por lo menos durante la primera parte de esa fase reparadora se produce un amontonamiento. A lo largo de la segunda parte, estas vértebras amontonadas quedan poderosamente recalcificadas.

También en el abdomen hay tumores, como los intestinales, susceptibles de provocar una oclusión o una preclusión, de origen mecánico, que puede llevar a la muerte del paciente, incluso con el propio cáncer ya parado (carcinostasis).

De modo general se producen siempre algunos síntomas en la fase de reparación, tras la solución del conflictos.

a) El cuerpo forma una edema alrededor del tumor.

b) El tumor se modifica en función de su localización, encogimiento en una cicatriz (en el abdomen), reconstrucción (en los huesos, recalcificación) o expulsión (en la cavidad bucal, en la vagina, etc.).

A menudo los edemas producidos en la zona del cáncer ya parado (ascitis, encharcamiento pleural) molestan hasta tal punto a las funciones vitales que el cuerpo puede morir por ello (por ascitis con oclusión intestinal, encharcamiento pleural, reducción de la capacidad pleural de los pulmones...). No hay que subestimar estas complicaciones debidas a un edema peritumoral local.

Pueden limitar la vida del paciente, incluso en la fase de regeneración. Para qué le sirve al paciente curarse en principio si va a morir de las complicaciones. Es evidente que hay que poner en marcha todas las medidas de tratamiento intensivo que dispone en la actualidad la medicina, incluyendo las intervenciones quirúrgicas, para resolver estas complicaciones.

Los encogimientos cicatrizales de un tumor (como en el caso del cáncer bronquial), al igual que el edema periostal en la columna vertebral puede provocar dolores tan intensos que el paciente reclame imperiosamente poderosos calmantes. El médico experimentado debe saber que estos dolores se paran generalmente de manera espontánea entre 8 semanas y tres meses y que en su mayoría sólo son intolerables en una fase de 4-6 semanas.

Hasta aquí los médicos se atenían a la ley no escrita de que no hacía falta que el paciente sufriera.

Estos dolores, considerados como el último y terrible síntoma inmediato y precedente a la muerte, convenía suprimirlos o atenuarlos con poderosos analgésicos, y en último caso con morfina.

Esta opinión muy extendida debe ser relativizada en el sentido que la algestia, la sensibilidad al dolor, no es la misma cuando el paciente siente que sólo constituyen una fase provisional. Mayor sensibilidad experimentaba cuando se le decía antes que los dolores se iban a convertir en más insoportables cada vez hasta el momento de la muerte. Antes no había ni una esperanza de escapar a la muerte próxima, augurada como inevitable. Y así los más frecuente era reclamar enseguida los más poderosos calmantes para acabar lo más rápido posible con un tormento supuestamente interminable.

He constatado que los pacientes, a los cuales había hecho comprender que los dolores eran sólo una fase provisional de la curación, casi no necesitaban calmantes, aunque dispusieran siempre de analgésicos de todo tipo. El pánico de la desesperación acrecienta el dolor hasta hacerlo insoportable, mientras que el paciente, cuando ve el otro extremo del tunel y tiene esperanza justificada de recobrar la salud está totalmente capacitado para renunciar por su propio gusto a los analgésicos.

Se comprende que un sicólogo, como cualquier hombre con buen sentido, sea capaz de ayudar al paciente a resolver su conflicto pero no le es posible salir al paso de todas las complicaciones que pueden aparecer en la fase de curación.

C. Formación y regresión del edema cerebral.

La solución del conflicto es una obra maestra de la terapia del cáncer. Antes de la solución del conflicto, el foco de Hamer, aunque presente, es pocas veces visible en el escaner. Luego, empieza a tumefactarse y más tarde se manifiesta con una actividad metabólica acrecentada. Se ve limpiamente como se desarrolla de igual manera el edema perifocal, cuyos contornos al principio no están muy bien delimitados. Por tanto, se acentúa cada vez más y circunscribe el foco como el andamiaje de una casa en reparación. El foco de Hamer se regenera también en el interior de ese edema.

Estos focos se colocan siempre en lugares determinados del cerebro, correlacionados con el sentimiento del conflicto y con la localización del cáncer en el cuerpo. Puede ocurrir que un sólo y único conflicto tenga una doble localización cerebral (dos focos de Hamer): uno, correspondiente a un conflicto más instintivo, en la parte más antigua del cerebro, y otro, provocado por un conflicto reflexionado y racional, encuentra su sitio en el propio cerebro.

Al cabo de cierto tiempo, el edema hace una regresión, la sensibilidad del foco de Hamer a los productos de contraste se normaliza y por fin, en caso favorable, desaparecen sus límites. Durante esta fase de reparación el paciente siente al tacto un gran calor en la piel del cráneo situada justo por encima del foco de Hamer y del edema perifocal.

En principio las cosas ocurren así. Pero también es normal que a lo largo de la fase de reparación del foco de Hamer puedan producirse todo tipo de complicaciones cerebrales en función de su localización en el cerebro. Los más anodinos son la cefalea, el vértigo, la náusea, la diplopía o percepción de dos imágenes de un mismo objeto.

Además se pueden producir síntomas cerebrales más difíciles de controlar en forma de parálisis (como la de los nervios oculomotores, los de la cara, la hemiplegia, la apoplejía, etc.).

Pero todas estas complicaciones son aún controlables comparadas con las complicaciones en el tronco cerebral, en el mesencéfalo y el cerebelo, las partes más antiguas de nuestro cerebro.

Sabemos ahora que el cáncer tiene su foco en una parte determinada del cerebro y en qué momento los distintos focos de Hamer tienen su extensión edemática máxima y las mayores complicaciones. Los focos más peligrosos son los situados en el mesencéfalo –cerebro medio- y en el tronco cerebral, porque edematizan centros vegetativos vitales y por eso son capaces de perturbar su funcionamiento. Asistimos entonces, a alteraciones del centro de la temperatura (subidas repentinas de temperatura por encima de los 40 grados), del centro de la respiración (molestias respiratorias, en casos extremos apnea, parada temporal de la respiración), del centro circulatorio (colapso cardiovascular), etc.

Estas complicaciones, aunque no conviene quitarles importancia, se pueden controlar a través de una vigilancia permanente con exámenes tomográficos, que localicen con gran precisión los focos de Hamer y valoren los edemas periféricos. Es inútil recurrir a productos de contraste.

La experiencia adquirida a lo largo de los últimos años nos ha permitido reducir considerablemente la importancia de estas complicaciones frenando la vagotomía con métodos diversos. El primero es la abstención absoluta del alcohol, incluido el vino, lo que no es muy evidente para todo el mundo. Otros medios son la cortisona, los diuréticos, el café, los anti-inflamatorios y el hielo, aplicado según los casos en la nuca o en la coronilla (permanente), sobre todo si ha fracasado el agua helada en la cabeza. Todos ellos permiten reducir sensiblemente los efectos de una vagotonía que interviene de manera

demasiado brutal, sobre todo cuando hay conjunción de varios focos y por tanto de varios edemas simultáneos. En estos casos convendrá reducir al máximo la absorción exagerada de líquido.

En el futuro, conocidos ya los síntomas cerebrales más o menos pronunciados producidos en los pacientes tras la solución del conflicto, no hay por qué inquietarse por fenómenos pasajeros como cefaleas, náuseas, vértigos, diplopía, etc., que antes podían hundir al enfermo en el pánico, aunque se trataban de signos infalibles de curación y por tanto de esperanza.

EJEMPLOS DE CONFLICTOS

Podemos distinguir de manera general tres tipos de conflictos que corresponden a la ley férrea de cáncer.

1. Conflictos con otros.
2. Conflictos en base a una inquietud por los otros.
3. Conflictos con uno mismo.

Por supuesto, se tratan de acontecimientos conflictivos agudos dramáticos y duraderos. No son de tipo feudiano, explicables a través de una infancia y cuyo aspecto conflictivo se manifiesta progresivamente, sino de choques conflictivos violentos, dramáticos y vividos en aislamiento en el momento del DHS. Conflictos duraderos y que mantienen al sistema de enervación conectado a la simpaticotonia

1. Ejemplo de conflicto con otros.

Son historias de una vanalidad desoladora, cuyo interés reside precisamente en el hecho de que se reproducen a diario en miles de casos, sin que los “héroes” de esos episodios sospechen para nada que una nimiedad pueda poner en marcha un proceso de consecuencias dramáticas.

Interrogo a una paciente austríaca de 45 años con un cáncer en el pecho derecho y en los ganglios linfáticos auxiliares derecho. La interrogo en presencia del jefe médico de la clínica, de un ginecólogo de un siquiátra y de otro colega. La paciente cuenta como desde hace un año la tensión aumentaba en la pareja. No se trataba –lo subrayo de manera experta- de ninguna tensión de tipo sexual, sino de diferencias en el plano humano. Su marido quería impedir que desarrollara su propia personalidad.

Tres meses antes del descubrimiento del cáncer se había producido –entre cantidad de pequeñas fricciones- una disputa extremadamente violenta que no había sino sólo verbal. Ella nunca había vivido un conflicto tan terrible. Su marido se había desahogado

contra unas cacerolitas de cobre de la cocina que apreciaba mucho. Tras haberlas arrojado al suelo las esparció a patadas por todo el apartamento, para humillarla y molestarla. Fue terrible. No pudo hablar de ello con nadie, avergonzada del sorpresivo salvajismo de su marido. El nunca se había comportado de ese modo. Desde entonces, no pararon las peleas. Era horrible. Sufrió terriblemente con todo esto.

Antes de mi interrogatorio, el siquiatra había opinado que la paciente no podía tener un conflicto de tipo freudiano. Por eso, todos los médicos presentes se impresionaron mucho. Efectivamente, jamás se les había ocurrido “que fuera posible hacerse un cáncer de pecho por culpa de unas cacerolitas de cobre”. Pero ellas representaban algo más. Simbolizaban la voluntad de la paciente de realizar, de llevar a cabo su personalidad individual. Si el marido las había agredido tan salvajemente era porque la paciente las valoraba mucho y estaba apegada a ellas. Sintió, por tanto, esta agresión de su marido hacia sus ollitas de cobre como una agresión hacia su propia personalidad.

El jefe médico ordenó que en el futuro todas las pacientes fueran interrogadas por el siquiatra de la clínica para verificar si habían tenido con anterioridad conflictos de ese tipo.

2. Ejemplo de conflicto-preocupación por los otros.

El verdadero conflicto-preocupación por los otros, implica casi siempre una identificación del paciente con aquel por el que se inquieta. El paciente se pone también en el lugar de la persona o de la cosa en cuestión, que se asimila a ella. Se trata generalmente de niños, de próximos, de amigos y también de animales a los que se quiere. También ahí es necesario que se trate de un verdadero conflicto. El paciente se ha de ver sacudido por dos consideraciones, imperativos, opciones o decisiones contrarias y antagonistas, que obliga a poner en la balanza, o a reprocharse a continuación el no haber tomado la decisión debida.

En el caso siguiente, el paciente ha hecho suyo el conflicto vivido por su hijo T. Tres semestres antes del diploma previo en electrónica en la universidad técnica de Berlín, T. Tuvo que abandonar porque su mujer, que había perdido su trabajo al nacer el primer hijo, esperaba un segundo. Al conocer este desastre en marzo del 81, el paciente experimentó un choque terrible, se quedó como petrificado y sin llegar a comunicar su angustia. Día y noche sólo tenía una preocupación insistente en la cabeza “¿Qué pasará con T?”

Dieciocho meses más tarde, una tos persistente, fiebre, esputos a veces sanguinolentos, pérdida de 8 kg. le llevaron a consultar con un médico. Diagnóstico: epitelio pavimentoso, carcinoma bronquial, bronquio principal derecho inoperable.

Sólo había una posibilidad de salvar al paciente. La universidad debería permitir a su hijo T., en una excepción, reinscribirse para el quinto semestre y preparar su examen en junio del 83. Así, T. podría alimentar a su familia. La Universidad aceptó la petición del médico. Se resolvió el conflicto el 3 de noviembre del 82, fecha de respuesta, positiva. El paciente se recuperó, recobró peso, mientras que las radiografías indicaban un encogimiento cicatrizante del área alcanzada por el cáncer.

El principio dramático del conflicto, el retraso de la manifestación en 18 meses, la localización en los bronquios conforme al sentido del conflicto – conflicto humano general- el hecho que la enfermedad se detuviera el mismo día en que el padre, que llevaba la carta del médico, recibiera del rector la respuesta positiva, son condiciones que al cumplirse exactamente, verifican la ley Férrea del Cáncer.

3. Ejemplos de conflictos consigo mismo.

Mientras el conflicto-problema con los otros es de alguna manera un conflicto híbrido, es decir, un conflicto debido a otro, y también conflicto con uno mismo, este último es algo muy diversificado. Se puede distinguir tres grupos:

1. Conflicto con uno mismo debido a principios, conceptos morales, decisiones de conciencia o conflictos religiosos.

2. Desvalorización de uno mismo en el sentido más amplio: conflictos de desdoro, polución, vejación y humillación, atentatorios contra la integridad física, complejo de inferioridad que lleva hasta el conflicto grave de la propia desvalorización de uno mismo como origen de un cáncer de huesos. También ahí, la frontera con el primer grupo y con el tercero es algo bastante variable.

3. Los conflictos del miedo. Estos son todavía bastante más difíciles en el plano terapéutico y en el de pronóstico, debido a los conceptos actuales sobre el cáncer. Hay miedos de todo tipo e intensidad. El peor es el miedo a vernos privados de lo necesario para existir y el miedo a la muerte. También la angustia mortal sentida por la preocupación del otro, por la identificación con un ser querido (como la paciente invadida de angustia mortal por su gatito a quién se le va a inyectar eutanásicamente). Lo particularmente grave de estos miedos es que a menudo no hay manera de razonarlos o de eliminarlos con argumentos lógicos, al estar profundamente anclados en el inconsciente y en el corazón de la

naturaleza humana. Así desencadenan angustias primitivas. Cuyo asiento se encuentra en el tronco cerebral. La angustia, el miedo a la muerte, provoca siempre el miedo de ahogarse, de no poder respirar, provoca siempre manchas redondas en el pulmón (el miedo a la muerte por identificación con otro, conflicto-problema, produce un foco solitario, una sola mancha redonda en el pulmón). La terapia del miedo a la muerte requiere un médico experimentado, de personalidad sugestiva muy fuerte y capaz de liberar al paciente de su angustia a través de la hipnosis por sugestión verbal.

El sentido del conflicto puede derivar también. Una paciente que se había hecho un cáncer de pecho por no contestar al teléfono y enterarse a la mañana siguiente que su hermana había muerto de repente. Al darse cuenta que sin duda habría sido su hermana la que había querido llamarle, se provocó dos brotes reincidentes sobre el mismo lugar como consecuencia de un conflicto único con la hija de su hermana. Tenía mala conciencia respecto a su hermana e identificaba a la sobrina con la hermana.

CASOS DE CANCER.

Cáncer del esófago.
M.R. 45 años.

DHS: en abril de 81 el paciente se encuentra al regresar de unas vacaciones de pascua que su puesto en la fabrica había sido ocupado por un joven soplador (obrero que moldea el cristal en caliente), aprendiz suyo. Peor aún. El patrón le había prometido con anterioridad acceder a un examen de maestría, y de hecho ejercía en la practica las funciones de un maestro en su empresa. Y ahora se le exigía obedecer a su aprendiz, que a nivel de cualificación profesional no le llegaba a la suela de su zapato. A esto siguió una dura disputa con el patrón y su traslado como medida disciplinaria a un puesto de trabajo desconsiderado por la empresa. Según su propia expresión, el paciente se lo había tragado. Había tragado su afrenta..., y estaba fuera de si. El epiteloma, 7 cm inoperable, se situaba en el tercio mediano del esófago. El conflicto había sido muy activo desde abril del 81 a mayo del 82, es decir, hasta que lo despidieron. Pero el asunto continuó preocupándole hasta que supo en junio del 82 que la empresa iba a ser declarada en suspensión de pagos. El paciente se sintió revivir. Un mes después la empresa quebraba. Hasta el mes de junio del 82, el paciente había perdido 20 kg, la quiebra le hizo recuperar 4. Volvió a encontrar su serenidad. A partir de junio del 82 el cáncer de esófago dejó de progresar. El conflicto se había resuelto.

Se le había dicho al paciente que era inoperable y que no se podía hacer nada. Yo no me ocupé de él por mucho tiempo más, porque ya no necesitaba

tratamiento. Estaba seguro que su conflicto no volvería a aparecer. Le observé aún durante 6 meses: podía comer normalmente, seguía recuperando peso, el cáncer se retraía. El paciente se sentía bien. Se recuperó sin operación, radiaciones ni quimioterapia.

Cáncer de cuello uterino.

Sra. Z. de 50 años.

DHS en marzo del 81, estadio dos b. Descubierto en mayo del 82, demora en la manifestación 13 meses.

Hace 22 años la paciente había sufrido graves humillaciones sexuales por parte de su marido en Polonia. El marido tuvo que ir un año a la cárcel. Trece meses antes de la manifestación de la enfermedad, había recibido a través de la Cruz Roja una carta en la que su marido, a quien no veía desde hacía 22 años, le anunciaba su deseo de volver al oeste. Muerta de miedo, la mujer se obsesiona con el recuerdo de aquella noche fatídica, en la que su marido había abusado salvajemente de ella. Las cartas se multiplicaban y ella no sale del pánico. En mayo del 82 primera manifestación. A la paciente se le declara inoperable e incurable. Cuando me vino a ver tomaba 10 ampollas de morfina al día, se le había dicho que solo le quedaban cuatro días de vida, no podía tumbarse, entendía con dificultad lo que se le decía.

La eliminación del conflicto consistió en una carta que a petición mía, escribió la hija a su padre el 26 de noviembre del 82, pidiéndole que se quedara en Polonia. Desde entonces reducción rápida de las dosis de opiáceos. Recuperación del peso, la paciente se siente bien de nuevo, logra andar varios cientos de metros, tiene buen apetito.

Madre de cuatro niños, la Sra. M. empleada de un parvulario, quedó profundamente impactada el 23 de septiembre del 82 cuando su marido, con el que se entendía de maravilla, le declaró al final de una noche particularmente hermosa, que se sorprendía de la importancia que daba ella a las relaciones sexuales. Esa manera de ridiculizar lo que para ella era sacrosanto la sacudió hasta tal punto que desde ese momento se quedó frígida. Después de este DHS, que la había "roto", ya no podía tener relaciones con su marido y no tardó en separarse de él. En julio de 83 se resolvió el conflicto, cuando la paciente descubrió, con gran asombro, que era capaz de tener relaciones con otro hombre. A continuación de esta "conflictolisis" el cáncer, que evolucionaba desde hacía 9 meses, dejó de progresar. Hubo hemorragias. Este cáncer desactivado fue diagnosticado en octubre de 1.983 de un modo completamente inútil.

La paciente declara a su ginecólogo que no tiene intención de operarse ya que el conflicto se ha resuelto y es completamente improbable que el cáncer vuelva a proliferar. Ella está bien, ha recuperado peso,

se encuentra en vagotonía, tiene las manos calientes, puede tener nuevamente relaciones sexuales. La separación de su marido parece definitiva.

A petición suya envió el 21 de octubre del 83 la siguiente carta a su ginecólogo: “Con referencia a la Sra. M., cáncer de cuello uterino 1 a 2, establecido por examen histológico.

Querido colega... la Sra M... me ha pedido que le escriba. Me ha solicitado consejo sobre la operación total que ustedes le recomienda.

Según la Ley Férrea del Cáncer, un grave conflicto conyugal fue el origen de su enfermedad. La disputa ocurrió el 23 de septiembre del 82.

El conflicto sexual subsiguiente se resolvió mas tarde en el mes de julio del 83, y al mismo tiempo se produjo un paro en la progresión del cáncer del cuello del útero, de conformidad con la Ley Férrea. Por tanto, he desaconsejado abiertamente una intervención y me dispongo a asumir la responsabilidad ante cualquier eventualidad, ya que estoy completamente seguro de lo que afirmo.

Si se diera el caso que desearán tener mas precisiones sobre la Ley Férrea del Cáncer, sería para mí un placer enviarles documentación sobre el tema. Por otra parte, una comisión internacional de profesores se reunirá el 6 de diciembre bajo el patrocinio de la Orden Medica para pronunciarse acerca de mi Ley Férrea del Cáncer.

Reciba, querido colega, la expresión de mis más distinguidos sentimientos”.

El colega ginecólogo no se digno contestarme, y en su lugar escribió al presidente de la Orden Medica, con el que como se ve en la carta, ya tenía relación a través de un tercer intermediario.

“ 5/12/83.

Sr. Presidente, querido colega:

Con referencia a la fotocopia adjunta de la carta del Dr. Hamer del 21 de octubre del 83 me dirijo a Ud. con la esperanza del proveerle de nuevos argumentos contra las actuaciones médicas del susodicho...

En la extracción de la porción supravaginal y vaginal se ha encontrado un epiteloma no córneo de proliferación infiltrante...La Sra. M. ha sido puesta al corriente del resultado y de todas sus consecuencias. A pesar mío y de los consejos apremiantes para iniciar un tratamiento inmediato en un hospital, hasta ahora no lo ha hecho. El fin de semana siguiente visitó al susodicho. La Sra. M. está convencida del buen fundamento de los métodos del Dr. Hamer, que en mi opinión merecen en este caso el reproche de

homicidio por imprudencia, ya que el resultado de las palpaciones y a juzgar por su estado general, da al menos una posibilidad de curación en el momento presente. Los argumentos del Dr. Hamer muestran con toda evidencia que no tiene noción alguna de lo que es el cáncer de cuello uterino. Bien sabe Dios que ni se engendra por una contrariedad ni desaparece por encontrarse en serenidad...

He informado a fondo a mi paciente sobre las consecuencias de su actuación. Está convencida que su cáncer habrá desaparecido en el año que viene. También he puesto al corriente a su marido, que tampoco ha conseguido convencerla hasta la presente. En la situación que me encuentro respecto a mi paciente, me siento un poco desamparado, ya que no parece comprender la naturaleza de su enfermedad, prohibiéndome además que informe a otros miembros de su familia. Que yo sepa no hay ningún texto jurídico que permita obligarla a tomar medidas pertinentes. La Sra. M. Es totalmente lúcida, bien informada y además según su marido cristiana convencida.

No obstante, pienso que sería mejor ocuparnos del Dr. Hamer. La Ley Férrea del Cáncer no se me enseñó al estudiar medicina. Sólo parece conducir inevitablemente a la muerte. Es muy loable que los colegas se ocupen de la cancerología y que examinen también el aspecto humano. Pero es intolerable que se abuse de la angustia de esas gentes para llevarlas a su perdición, sobre todo cuando con toda evidencia se está en la ignorancia al respecto.

Sería conveniente tomar medidas para proteger la reputación del cuerpo médico.

Con mis mejores deseos.”

Cuando el jurado médico internacional se reunió el 6 de diciembre del 83, el presidente de la Orden Médica leyó la carta de este colega y todos los miembros del jurado exhortaron insistentemente a la paciente a someterse a una operación total, comprendida la castración, como estaba previsto. La paciente lo rechazó, afirmando que estaba totalmente convencida del sistema del Dr. Hamer. Todos intentaron disuadirla durante una media hora, advirtiéndole que sin esto no quedaba ninguna posibilidad ya que el cáncer continuaría y proliferaría de cualquier modo, con o sin el sistema del Dr. Hamer.

A finales de diciembre la paciente se hizo un examen a fondo, con frotis, en una clínica universitaria de Alemania Occidental.

Resultado: ninguna huella de cáncer, frotis negativo. Sin embargo, la paciente es un caso de “curación fortuita, inexplicable.” Nadie recuerda que el Dr.

Hamer había predicho de modo sistemático y fijado oficialmente en su escrito esta “curación fortuita inexplicable”, y que por eso el representante de la Orden Médica había prometido que si la Sra. M. Moría de cáncer se ocuparía personalmente de “desautorizarlo a nivel europeo”. Mis colegas prefieren ahora creer en el milagro.

Casos tan espectaculares de desaparición completa del cáncer no se observan, según mi experiencia más que en los epitelomas. Y con la condición de que no haya habido un deterioro sustancial. Es decir, que el cáncer no haya progresado demasiado. Pero en general, esto no tiene mucha importancia. Sólo digo a los pacientes que su cáncer dejará de proliferar. Los casos como este son por tanto “pequeñas sorpresas” especialmente agradables.

La coloración del conflicto.

Hipernefroma y manchas redondas en el pulmón. El jurado internacional reunido el 7 de diciembre del 83 para establecer un estatuto sobre la Ley Férrea del Cáncer, examinó también el caso de un ingeniero de la marina, que volvía de muy lejos.

Responsable de máquinas de un superpetrolero, navegaba a principios del mes de marzo a lo largo de la costa de España, cuando por una razón desconocida se averiaron las máquinas. Hubo pánico a bordo. El superpetrolero cargado a tope, derivaba irresistiblemente hacia los arrecifes de la costa. La catástrofe era inminente. El ingeniero trabajaba febrilmente al límite de la tensión nerviosa. En el último instante las máquinas se volvieron a poner en marcha, justo a tiempo para evitar los arrecifes. Esta coloración del conflicto, el día en que se presenta a la imaginación del paciente, el momento del DHS, que determinará la rotura del campo electrofisiológico en un área específica del cerebro, y de manera correlativa, la localización del cáncer en el cuerpo. Desde entonces, su sueño está plagado de pesadillas. Sueña todas las noches que el barco se estrella contra los arrecifes y que la tripulación muere en el oleaje de esa marea negra. Se despierta sudando. Estas pesadillas lo perseguirán en las noches de todo un año, hasta la primavera de 1.983. El conflicto ha terminado, el ingeniero mecánico ha recuperado su apetito de antaño, se siente bien de nuevo, tiene las manos calientes y, como expresión de la fase de reparación, aparece por primera vez en julio del 83 sangre en la orina, y desde primeros de agosto registrará dolores en la región lumbar. El 12 de agosto empieza una neuralgia, con retención urinaria en la vejiga. El paciente que se encuentra en Africa, siente terror, angustia mortal y fiebre muy alta. Al necesitar diez días para regresar a Alemania en tren y avión, se sonda el mismo. El pánico desaparece el 22 de agosto

del 83 cuando se hospitaliza en Wesermunde, donde le diagnostican un hipernefroma.

Las radiografías muestran que las manchas del pulmón debidas a la angustia mortal son estacionarias. A nivel cerebral no hay huella de ningún foco de Hamer en octubre del 83. Los pronósticos según los cuales el paciente no tenía posibilidad de supervivencia son totalmente falsos. La Ley Férrea de ha verificado en los dos cánceres.

Histología:

1. Asegurado por el hipernefroma.
2. Evidencia en la radiografía por las manchas redondas del pulmón.

Terapia:

Operación del hipernefroma del lado izquierdo, el 30 de agosto del 83. Ni radio ni quimio.

Hace mucho que el paciente ha vuelto al mar, con plena salud.

Esta correlación entre la forma en que el paciente siente su conflicto en el momento del DHS y la localización del cáncer en el organismo, queda bien ilustrado en los ejemplos siguientes.

Un chofer de una cooperativa lechera, que desde 1.975 a 1.983 había hecho sucesivamente tres DHS como consecuencia de altercados violentos con su padre, propietario de la granja, que posponía desde hacía años la prometida cesión –DHS que se traducía en un carcinoma de mediastino con foco de Hamer en el lóbulo temporal derecho (localización cerebral de los conflictos de territorio)-, tuvo la desgracia de derramar por una inadvertencia un centenar de litros de leche fuera de la cisterna. El incidente debió ser superdramático a juzgar por los gritos y voces intercambiados entre el responsable y el nuevo jefe de la cooperativa. El paciente había quedado muy afectado, y sobre todo porque el patrón no perdía ocasión –todos los días durante 6 meses de amonestarle vivamente. Cansado de las broncas, el chofer fue trasladado a otro circuito, donde no tenía nada que ver con el patrón de la lechería. En el mes de agosto de 1.983 se diagnosticó casualmente un hipernefroma por motivo de una prueba de hemocultura. La nefrotomía ocurrió el 31 de agosto del 83. También esta vez el líquido había sido la idea dominante que iba a determinar la coloración “del conflicto en el momento del DHS”.

Con motivo de una reunión a la que habían sido invitadas las directoras de grupos de postcuración cancerosa, dos mujeres de unos 40 años, operadas, una del pecho izquierdo y otra de un riñón, Tenían dificultad en aceptar esa correlación entre coloración subjetiva del conflicto y la localización del cáncer.

Pregunté a la primera cuál había sido su conflicto. Me dijo riendo que en su vida sólo había habido un conflicto. “Mi marido bebé, pero no es de hoy, hace 20 años que lo viene haciendo“. Insistí: “¿qué año se le amputó el pecho?”. No tuvo dificultad en precisar la fecha de la operación. Son acontecimientos que no se olvidan nunca. “Y dos o tres meses antes. ¿Cuál fue el golpe brutal que le convulsionó hasta el fondo de las entrañas?”. Reflexionó unos 20 segundos y luego casi gritó más que dijo: “Por supuesto, fue en el momento en el que a mi niño lo atropelló un coche en un cruce. Lo llevamos inconsciente al hospital. Yo estaba más muerta que viva. Tenía una fractura de cráneo. Hasta que salió de peligro, yo me torturaba día y noche, llenando mi conciencia de amargos reproches. Nunca había enseñado a señalar con la mano cuando cambiaba de dirección con la bici”.

El pecho izquierdo es, en el caso de la madre, el órgano por excelencia del “conflicto de nido”, y genéricamente del conflicto madre-hijo. En el momento del accidente, el DHS había estado dominado de forma natural por la “coloración materna. Sin embargo, el ejemplo siguiente muestra que en un caso idéntico pueda existir en el preciso instante del DHS una imagen más explosiva todavía – capaz de imponerse según el contexto- de dominar el campo de la consistencia. La segunda mujer, que me había precisado que la habían operado de un riñón, tomó la delantera y me dijo con un tono medio burlón: “Yo nunca tuve nada que ver con un conflicto de “líquido”, ni soy lechera, ni petrolera”. “No lo dudo –le contesté-, pero habrá tenido conflictos en la vida. ¿Cuál ha sido el mayor conflicto que recuerdas?”. No tardo en contestarme: “Solo he tenido realmente uno en mi vida. Pero hace mucho tiempo. Mi hija, que tiene ahora 20 años, tenía dos. Jugaba en el patio a hacer pasteles cerca de un montón de arena. La vigilaba con el rabillo del ojo desde la ventana de la cocina del primer piso, donde yo estaba entretenida cortándome un vestido con una tela nueva. En un momento dado, la niña me dijo: “Mama, tengo los dedos llenos de arena”. Sin parar mi trabajo, le dije que no tenía más que frotarlos entre sí y se iría la arena. Completamente absorta en mi costura no le presté atención. Un grito estridente seguido de un ruido seco me arrancó de mis reflexiones... Mi sangre se congeló. Bajé las escaleras de cuatro en cuatro. De rodillas junto a la niña que yacía inconsciente, pero sin daño aparente junto al montón de arena, supe lo que había ocurrido. Debí haber trepado despacito hasta el descanso del segundo y como el grifo estaba demasiado alto para ella, trepé hasta el borde de la ventana abierta”.

Lo que chocó a la asistencia fue como aquella madre revivía con una intensa emoción el acontecimiento más dramático de su vida, expresaba de manera inconsciente a través de sus manos, 18 años más

tarde, lo que había sentido inclinándose sobre el cuerpo inerte de su pequeña.
Repetía infinitamente el gesto de una persona que se lava las manos.

¿QUÉ PENSAR DE LOS TUMORES CEREBRALES?

Descubierta la Ley Férrea del Cáncer, me he tenido que cuestionar muchas cosas que anteriormente parecían caer por su propio peso. En especial los tumores cerebrales. Sin considerarme experto en la materia, tampoco me es un territorio desconocido. De hecho he trabajado durante algún tiempo en neurocirugía, neurología y psiquiatría. Mi mujer también hizo su tesis doctoral sobre el diagnóstico de tumores cerebrales a través de la angiografía de la carótida. Por tanto, no somos totalmente profanos. Sin embargo, nunca se me había ocurrido dudar de la existencia de los tumores cerebrales. Qué médico se atrevería a poner en duda lo que miles de neurocirujanos y anatopatólogos diagnostican un día tras otro como tumores cerebrales. Y eso con una certeza tan absoluta que basados en la fe de este veredicto millones de personas quedan casi condenadas a muerte porque no hay nada que hacer. ¿Y si me hubiera equivocado totalmente? ¿No se puede negar que hayan procesos expansivos? Por supuesto que no, yo tampoco lo dudo ni un instante. Y es fácil demostrarlo.

¿Pero qué son los procesos expansivos? Lo tomado antes por tumores cerebrales de hecho eran focos de Hamer en correlación con diversos carcinomas no detectados en su mayoría en el organismo. En estos últimos años, muchísimos tumores cerebrales se me han presentado así. Pero no he descubierto ni un solo tumor cerebral auténtico, en el sentido que entendemos hasta aquí. Mirando más de cerca, vemos que siempre se trataron de focos de Hamer. Estoy capacitado de preverlos a partir de la solución del conflicto. Lo más a menudo fueron focos de Hamer con edema perifocal correspondiente a un carcinoma coronario o a un carcinoma muerto o intrabronquial. Por supuesto, provocaban también síntomas expansivos con desviación e inflexión de las arterias medias del lado opuesto, aumento de la presión intracraneal y con todos los síntomas clínicos considerados normalmente como los criterios necesarios para la existencia de un tumor cerebral.

¿Pero que ven los patólogos cuando establecen su diagnóstico? ¿Un tumor cerebral? ¿Un tejido cerebral atípico?

Ven realmente un tejido atípico. Ven también, según la localización del foco de Hamer con su edema-siempre que se trate de él- diversas especies de células cerebrales (astrocitos, oligodendrocitos

glioblastos, etc., por no citar más que algunos de sus floridos nombres). Y estas células, que los patólogos encuentran en el caso de uno de esos focos de Hamer con edema perifocal, son verdaderamente atípicas.

Y si un anatomopatólogo ve células atípicas y el clínico –en este caso el neuroradiólogo y el neurocirujano –revela de antemano que desde su óptica se trata de procesos expansivos, el diagnóstico para el patólogo es claro: ¡tumor cerebral!

Pero reflexionemos. ¿Qué puede ser el foco de Hamer desde la perspectiva histórica? Desde la óptica electrofisiológica es una rotura del campo electrofisiológico del cerebro. Histológicamente es una célula alterada, todo un área de millares de células nerviosas o cerebrales alteradas, de forma temporal o duradera. A esas células alteradas los patólogos hasta aquí las han llamado tumores cerebrales. Han tenido la sabiduría de no emplear nunca el término de carcinoma cerebral. El pronóstico complementario de tumor de evolución rápida o lenta se verifica también en la mayoría de los casos, porque en su gran mayoría los pacientes de llenan de pánico al conocer el diagnóstico de tumor cerebral. Entonces le salen manchas redondas en el pulmón y no viven mucho tiempo.

La aparición de un foco de Hamer es en sí mismo un acontecimiento completamente gozoso indica en efecto, que se ha resuelto el conflicto y que un carcinoma ha dejado de crecer en el cuerpo. Pero también hemos visto que si la fase de curación postconflictológica fuera minimizada podría llevar a la muerte. Justamente esa evolución problemática es la que los neurocirujanos y neurólogos han tomado hasta aquí como evolución de un tumor cerebral.

¿Qué hacen los neurocirujanos? Intentan extirpar el foco de Hamer con su edema perifocal.

¿Ha servido para algo? En algunos casos sin duda alguna. La extirpación de un cierto volumen del cerebro, a menudo con apertura de los ventrículos laterales y desbloqueo de las vías de flujo del L.C.R. retarda el proceso expansivo.

¿Pero por qué la mayoría de los pacientes mueren de todas formas?

Respuesta:

a) Si se encontraban varios focos de Hamer en diferentes partes del cerebro se decía que el tumor continuaba progresando y que había hecho metástasis, y que supuestamente se las había descubierto.

b) Una vez que el paciente era presa del miedo, estaba perdido siempre y moría rápido a causa de las manchas redondas del pulmón.

c) Pero si se cerraba el cráneo, el edema perifocal volvía a extenderse por tumefacción y se afirmaba que el tumor continuaba proliferando. Porque en el

fondo sólo se habían suprimido los síntomas, mientras que la causa de este síntoma, es decir, la curación del foco de Hamer continuaba.

d) Si además se encontraba el carcinoma de origen, el subsiguiente pronóstico hacía que el paciente, viera abrirse los abismos bajo sus pies.

Por el contrario, puede haber tumores de las meninges, de las membranas que envuelven totalmente el eje cerebro-espinal. Y siempre se ha sabido que estos meningiomas no hacen metástasis. Porque no se han encontrado nunca. Estos meningiomas son benignos en general, en la medida en que no crecen hasta llegar a comprimir el tejido cerebral vecino y necesitar una extirpación quirúrgica.

LA LEUCEMIA AGUDA

Se ajusta exactamente a la Ley Férrea del Cáncer. Tiene por origen un síndrome de Dirk-Hamer (DHS). Es la forma juveno-infantil de un gran problema de autodesvalorización.

Al faltar experiencia suficiente en el tema, empecé por poner entre paréntesis a las leucemias agudas, pensando que se trataba probablemente de enfermedades virales, sobre todo por sus subidas de fiebre. Hoy sé que figuran entre las enfermedades cancerosas. De hecho son cánceres de huesos. Las subidas de fiebre se producen en función de las tumefacciones cerebrales.

Se pensaba hasta hoy que las células que generan la médula ósea, alcanzadas por una degeneración maligna producían anárquicamente masas de leucoblastos o células indiferenciadas, y que el organismo sumergido en esta proliferación anárquica sucumbía ante los fenómenos secundarios y pretendidas “metástasis”.

Al saber que la tercera parte de las leucemias son “aleucémicas”, por tener demasiados pocos glóbulos blancos en la sangre periférica, no se tenía suficientemente en cuenta los cambios ocurridos al nivel de la médula ósea. Sobre todo, no se tenía en cuenta las formas o fases aleucémicas que acompañaban de simpacotonía y las leucémicas de vagotonía. Y no se percibía que al pasar de la fase aleucémica a la fase leucémica, el paciente salía de la simpacotonía para entrar en la vagotonía.

El error capital era evidentemente: no dar importancia al siquismo del paciente. Sin embargo, el examen atento de los datos clínico, debía de haber hecho reflexionar a los hematólogos.

La fase leucémica, correspondiente al relanzamiento y la proliferación de células regenerativas hematopoiéticas, señala que el conflicto de origen de

la enfermedad ósea queda resuelto y que la curación está en camino. Si el paciente no vuelve a caer en el conflicto inicial de origen de desvalorizarse y evita las otras trampas que le acechan, se recuperará fácilmente de la fase leucémica en el sentido de una normalización de la hematopoiésis –formación de elementos normales de la sangre y sobre todo de glóbulos rojos -, según la Ley Férrea del Cáncer, verificada en cada caso individual.

Las más graves de las complicaciones posibles son la nueva regeneración del conflicto inicial responsable de la propia desvalorización, el nuevo conflicto desencadenado por un diagnóstico brutal, la anemia y la trombopenia (disminución del número de plaquetas sanguíneas con hemorragias) provisionales en espera de la reconstrucción de los glóbulos rojos y plaquetas, la presión craneal local con los síntomas cerebrales correspondientes del sistema nervioso central, los tratamientos pseudoterapéuticos como la quimioterapia, la irradiación de la médula ósea y del cerebro. De todas las complicaciones posibles estas últimas son con diferencia las más peligrosas y las más mortales. Hay de incluir las complicaciones dudosas, consecutivas a la apertura brutal de los llamados “diagnósticos” y “pronósticos”, que caen como un veredicto implacable y son el origen de nuevos DHS.

La leucemia y el cáncer de huesos, incluyendo el plasmocitoma (tumor maligno que se desarrolla sobre las células regeneradoras de la médula ósea y que en general sólo afectan a hombres de más de 40 años), son variedades mal delimitadas de una misma enfermedad que conciernen al mismo órgano, el hueso, y de forma más especial a la médula ósea.

En resumen, la forma de reacción juvenoinfantil a un conflicto de desvalorización propia o a un conflicto infantil en el caso de un adulto, es el cáncer de huesos, con osteolisis débil, seguido de un fase de curación leucémica. La osteolisis, destrucción progresiva de tejido óseo mal diagnosticado como “metástasis ósea”, es siempre posible. En las personas mayores, la forma de reacción a un grave conflicto de desvalorización propia es la osteolisis. Las células regeneradoras hemopoiéticas al ser alcanzadas por la destrucción del tejido óseo, se curan por calcificación cuando se resuelve el conflicto. Al quedar esclerosados los elementos celulares pierden su función creadora de elementos de la sangre, y de forma diferente a la reacción juvenoinfantil, de débil osteolisis, la fase de curación consecutiva a la solución de conflicto no se caracteriza por la forma leucémica, es decir, producción masiva de células embrionarias, indiferenciadas, inmaduras o leocoblastos.

Entre estas dos formas de reacción hay el plasmocitoma, un tipo particular de cáncer de huesos, que también, hace osteolisis, pero en muchos sitios a la vez. La destrucción del tejido óseo es menos grave y a veces es sólo difuso. Hay presencia de sustancias proteicas de Bence-Jones en la orina y la presión sanguínea está constantemente alta.

Estas tres formas de reacción –puede haber más– tienen sus roturas de campo electrofisiológicas (focos de Hamer) localizadas en la sustancia gris del cerebro. Cuanto más grave es la osteolisis, localizada y con una extensión continuada, más limpiamente se descubre el foco de Hamer y se visualiza por su edema en la sustancia gris del cerebro. Por el contrario, los focos de Hamer se dispersan más en la sustancia gris cuanto menos graves son las lesiones y más localizables, como en el caso del plasmocitoma y la forma leucémica juvenoinfantil.

Los conflictos del teleencéfalo.

Los dos hemisferios cerebrales, que forman el cerebro propiamente dicho, se componen en términos generales de médula y corteza. Como parte más reciente del encéfalo se le reservan los conflictos síquicos más diferenciados. El conflicto de angustia y de miedo a la muerte se localiza en el cortex cerebral. El conflicto de la propia desvalorización en la médula, la sustancia gris de los dos hemisferios.

Ambos son conflictos reflexivos sobre uno mismo. A este respecto están estrechamente emparentados desde la perspectiva conflictual. El conocer, a través del médico, que se tiene “un cáncer con metástasis”, un cáncer que se esparce por todo el cuerpo, implica la toma de conciencia de nos ser ya más que una ruina. Desde ese momento se es un ser desvalorizado cuyo entorno hace duelo desde que le cae el veredicto de cáncer.

En muchos de los conflictos de angustia de muerte, el edema perifocal del foco de Hamer a lo largo de la fase postconflictual penetra profundamente en la médula del cerebro. Es presumible que esa médula se afecte hasta cierto punto, ya que se trata en el fondo de un conflicto mixto, en el que el miedo a la muerte se conjuga con la propia desvalorización.

Puede ocurrir que nuestros aparatos no sean lo suficientemente precisos para discernir lesiones óseas aún débiles. El escintígrafo es el que más conviene aquí. Pero nunca se sabe si la actividad metabólica que se pone eventualmente revela una progresión o un retroceso del cáncer. Ambos manifiestan de hecho una actividad metabólica.

En lo concerniente al conflicto de territorio, las fronteras de la desvalorización propia no son fijas. La

pérdida de un territorio implica a menudo simultáneamente un conflicto de desvalorización propia, un sentimiento de inferioridad tras la pérdida de la soberanía.

La parte del lóbulo temporal derecho –idem para el izquierdo- que se implica en el infarto de ventrículo cerebro izquierdo en el cuadro de un conflicto de territorio, aprieta también a la médula del cerebro y por tanto, la zona reacciona ante un conflicto de la propia desvalorización.

Constatamos que algunas cosas que tienen correlación en el plano sicoconflictual se aproximen igualmente en el cerebro. Eso explica que veamos tan a menudo “procesos cabalgantes” o focos de Hamer que desbordan la frontera de la zona de conflicto.

En cuanto a la leucemia, sólo el escintigrama nos revela hasta qué punto la médula ósea del sistema esquelético está tocada. En general, la radiografía no nos enseña nada. A veces evidencia osteolisis individuales al tratarse de un conflicto de desvalorización mixta en que elementos infantiles se mezclan con elementos adultos. En los casos individuales es difícil de discernir debido a que nos falta experiencia.

Dudé mucho, antes de estar seguro. No quería despertar esperanzas injustificadas entre los más pobres de los pobres, nuestros pacientes leucémicos. Mientras, he adquirido bastante experiencia, conozco suficientes casos, de manera que sería un crimen callarme demasiado.

Estoy completamente seguro que las leucemias agudas se ajustan a la Ley Férrea del Cáncer. Todas empiezan por un DHS. El sentido del conflicto es siempre una desvalorización de sí mismo del tipo juveno-infantil o regresivo-infantil. Por ejemplo, en una consulta se reúne a la dirección y al personal se le hace salir al paciente como si fuera un colegial. Todas las leucemias comportan una fase de vagotonía tras la solución del conflicto, con recuperación importante de peso, sueño normal, cansancio que va hasta la relajación completa, sentimiento de bienestar sin obsesiones, edema cerebral en la médula del teleencéfalo, la médula ósea produciendo abundancia de leucocitos, de eritrocitos y de trombocitos, apareciendo difícilmente estos dos últimos elementos. Esta fase de curación vagotónica conflictual es la que hemos llamado hasta aquí leucemia.

En realidad no es una enfermedad, sino su segunda parte, la fase de curación, únicamente un síntoma. La tumoración del hueso, que ocasiona a menudo dolores muy fuertes por la tensión del periostio, y la forma de reacción leucémica son siempre signos de curación del hueso y de la médula ósea.

Lo particularmente trágico en este tipo de enfermedad es que no se haya comprendido hasta aquí que la leucemia era fundamentalmente sólo una fase de curación de una enfermedad previa. Hipnotizados por la proliferación anárquica de los leucocitos embrionarios, se han empeñado en destruirlos para evitar accidentes secundarios, cuando nadie se ha muerto todavía de la superproducción de leucoblastos.

Lo importante es asegurar la soldadura de los glóbulos rojos y de las plaquetas sanguíneas a la espera de la maduración de las nuevas.

Las localizaciones a nivel de cerebro y del organismo.

Mientras que en el cáncer de los huesos se observan osteolisis aisladas con contornos bien delimitados y en los lugares correspondientes de la médula del teleencéfalo grandes focos de Hamer aislados, con edemas bien circunscritos en la fase pcl (postconflictológica), en las leucemias asistimos a un alcance más difuso del conjunto de la médula ósea, o al menos de grandes partes de la médula, mientras que una multitud de minúsculos focos de Hamer edematosos de diseminan durante la fase pcl en el conjunto de la médula del teleencéfalo.

LA EPILEPSIA

Etiología

La epilepsia es un complejo de síntomas, no una enfermedad propiamente dicha, sino un síntoma de enfermedad. Hace tiempo establecíamos una distinción entre el gran mal y el pequeño mal, epilepsia cortical parcial (convulsiones jacksonianas) y epilepsia generalizada, entre epilepsia hereditaria y adquirida o traumática. Desde el descubrimiento de los focos de Hamer, vemos un poco más claro. Si hacemos abstracción de la epilepsia traumática, en la mayoría de los casos las convulsiones epilépticas están en relación directa con la solución de una reincidencia del conflicto.

Dos casos típicos:

a) La mujer de un taxista de los alrededores de Bremen fue testigo en febrero del 82 de varios atentados contra su marido. En el espacio de un mes, le amenazaron con una pistola e incluso le dispararon en su trabajo. Como había presentado una demanda contra uno de sus agresores al que había reconocido, su mujer se aterrorizó de pensar que fuera objeto de una venganza. En el mes de julio y agosto, tuvo dos grandes crisis alérgicas con fuertes fiebres. En octubre del 82, tuvo un nuevo DHS al saber que tenía manchas en el pulmón. El 16 de agosto del 83, llegué a resolver su conflicto. Inmediatamente después, en presencia de mi secretaria y de mí mismo, tuvo dos

calambres clonotónicos en el costado derecho (convulsiones jacksonianas). Se durmió durante diez minutos tras la primera crisis y entre cinco y diez minutos después de cada una de las tres crisis siguientes. El escaner efectuado una hora después de la solución del conflicto muestra los focos de Hamer frescos con edema perifocal en la zona cortical.

b) Una joven de 15 años que reside a unos kilómetros de Bonn tocaba la trompeta en una orquesta de jóvenes músicos dirigida por una trompetista de mucho prestigio, de la que ella era su mejor discípula. El 7 de febrero de 1.975, al comienzo del primer gran concierto en público, donde los jóvenes van a darse a conocer, el maestro, que ejecuta un solo magistral, que ella retoma a su vez de manera incesante, se desploma a sus pies atacado de una crisis cardíaca. La consternación es máxima entre los jóvenes discípulos. Pero K., su mejor trompetista, sufre en este instante un choque de una violencia inesperada, cuyos efectos seguirán sintiéndose 10 años más tarde, cada vez que se enfrenta con la muerte.

Inconsolable pide y obtiene la trompeta del jefe. Día tras día visita su tumba. Cada vez que tiene miedo, reacciona con una crisis de asma. Un año después de la muerte del director, asiste al entierro de una vecina. Ocho días después tiene su primera crisis de epilepsia. Al reaparecer el conflicto –la angustia de muerte– vuelve a la superficie. Dos años más tarde, en 1.978, K., que tiene ahora 18 años encuentra a su abuela, que no contestaba el teléfono, desplomada en su cocina con la cabeza hundida en la nevera abierta. Al creerla muerta, le invade una angustia mortal, piensa mucho en “Willi”, su maestro de música. La abuela sigue viva, el conflicto resuelto. Algunas semanas más tarde, en diciembre de 1.978 K, tiene cuatro crisis de gran mal. En enero de 1.979, en el cuadro de unas investigaciones sistemáticas, la Universidad de Bonn descubre en un escaner un foco de Hamer rodeado de extenso edema perifocal, que naturalmente se interpreta al revés. Nadie llega a entender como una joven de esta edad pueda tener semejante “fenómeno” en el cerebro. Es “examinada a fondo por los especialistas” en la sesión neurológica y psiquiátrica de la universidad de Bonn. Pero nadie le preguntó sobre el acontecimiento central que la ha trastornado hace cuatro años. Como aquello no encajaba con los conflictos freudianos no tenía interés desde el punto de vista psiquiátrico.

En 1.979 la abuela que, hacia un año, tuvo el episodio de la cocina, muere. K. Naturalmente está muy triste e impresionada pero su conflicto se resuelve al cabo de una semana, estando todo el mundo de acuerdo en que para ella fue una liberación. 15 días mas tarde, nuevas crisis epilépticas, gran mal, siempre de noche, en pleno sueño. Mejora progresiva, pero cada vez que tiene miedo le vienen ataques de asma.

En mayo de 1.983 K. Pierde a su padre. Su muerte la culpabiliza mucho, como le había culpabilizado el descubrimiento de la abuela con la cabeza en la nevera. Cuatro días después del entierro del padre, nueva crisis tonoclónica generalizada clásica, reproducida varias veces a lo largo de las semanas siguientes. Continúa teniendo crisis de asma.

En enero de 1.984 muerte de la segunda abuela, con la que K. Se entendía especialmente bien, pero que debido al miedo no le había visitado en la clínica. Por lo que se culpabiliza nuevamente una vez muerta. Quince días después nueva crisis tonoclónica generalizada, pese a tomar medicamentos desde 1.975, y no haber tenido ninguna crisis epilépticas desde junio de 1.983.

Tres notas sobre estos casos.

1. Es evidente que este caso se ajusta exactamente a la Ley Férrea del Cáncer. Antes de enfrentarme con las pruebas materiales (escaner) estaba seguro acerca de un conflicto de angustia mortal, con conflictolisis, foco de Hamer y edema perifocal –con recaídas auténticas en forma de **conflictos de angustia mortal por identificación o por preocupación, conflicto reincidente.**

2. En este caso, el asma bronquial se manifiesta muy limpiamente y por vez primera tras la muerte del maestro y se va acentuando visiblemente tras cada nueva muerte. El asma sería en consecuencia, la hermana gemela de la angustia de muerte.

El asma sería la forma de reacción menos fuerte del mismo foco de Hamer para el conflicto de angustia mortal (siempre en el cortex).

3. La crisis epiléptica lo mismo que la del asma serían quizás dos síntomas análogos, aunque diferentes, de un proceso cerebral que pretende frenar un mecanismo de curación excesiva en el cerebro.

Puede ocurrir que en la mayoría de los casos la epilepsia sea una señal de una lesión del cortex debida a un conflicto de angustia mortal. Las manchas redondas del pulmón, que se provocan también, por el miedo a la muerte, pueden pasar desapercibidas durante un cierto tiempo, y las manchas redondas solitarias, que traducen una angustia mortal, sentida por otro, pueden muy bien ser ocultadas por la sombra del corazón o puede que el radiólogo las tome como una proyección de la mama.

Eso explicaría también, por qué se encuentran a menudo cambios en los E.E.G. de los epilépticos, donde no se les puede explorar más que una zona de un cm. por debajo del cortex. Se entiende mejor por qué los calambres y las convulsiones apopléticas después de un ataque cerebral y las convulsiones

epilepticas, son en el fondo una misma cosa. En ambos casos se trata de focos de Hamer con edema perifocal que, por comprensión, provocan una parálisis pasajera o duradera en un sólo lado de la cara o en la mitad del cuerpo. Ciertamente, las epilepsias no parecen diferentes, en principio, pero en realidad son breves recaídas de conflictos con solución consecutiva y reparación del foco de Hamer con edema perifocal, sea una breve recaída de la enfermedad cancerosa provocando un foco de Hamer. Para esto, los dos ejemplos que se citan son totalmente típicos.

En el primer caso vemos que la conflictolisis puede dar lugar a calambres momentáneos, que no podía tratarse todavía de la actuación de grandes edemas capaces de tener un efecto masivo. Debía tratarse de un efecto específico o de una reacción del cortex. En el primero de los casos la paciente tuvo calambres sólo unos minutos tras la solución del conflicto.

Podemos resumir estos fenómenos.

1. La crisis epiléptica puede producirse inmediatamente después de la solución del conflicto.
Cuando el foco de Hamer y el edema perifocal están todavía completamente frescos.
2. El segundo caso nos ha mostrado que las crisis aparecen siempre tras la solución de un conflicto.
3. La epilepsia desaparece tras la generación del edema de Hamer y la regresión del edema perifocal, para manifestarse de nuevo tras la solución de la próxima recaída del conflicto.

Resumiendo:

Cuando no se trata de un traumatismo cerebral o de una malformación congénita. La epilepsia parece ser en la mayoría de los casos una complicación de un foco de Hamer a continuación de una enfermedad cancerosa aparecida o no, pero en cualquier caso parada a tiempo. Mayormente parece tratarse de conflictos de miedo o de angustia mortal, que han provocado en la periferia (cuerpo) carcinomas de ganglios linfáticos o manchas redondas en el pulmón.

O no se ha examinado al paciente con suficiente atención, de forma que estos síntomas discretos han inadvertidos, o la enfermedad se había parado por solución del conflicto en un estadio tan precoz que los síntomas corporales no podían ser descubiertos aún por los métodos o diagnósticos en vigor.

Hay dos razones para esto:

1. La crisis epiléptica es casi siempre seguida de un estado de tensión simpaticotónica. Pero la propia crisis no se produce nunca en esta fase de tensión. Surge siempre en la fase de reposo o de una recuperación, normalmente durante el sueño y sobre todo después de caer en él, en vagotonía.

Jamás se ha podido explicar este fenómeno, que era contrario a las concepciones tradicionales de la epilepsia. Ese es exactamente el comportamiento de las migrañas, que son un tipo equivalente, pero atenuado, de epilepsia.

2. En muchas epilepsias se encuentran puntas en el E.C.G. pero éste no registra la actividad cerebral más que a una profundidad de un cm bajo la superficie del cortex. Lo que significa que la mayor parte de las epilepsias tienen un origen cortical.

Lo típico de la epilepsias, salvo cuando se manifiestan como síntomas concomitantes de ataques cerebrales, era que casi nunca provocan inflexiones en las arterias cerebrales, lo que conduce nuevamente a un proceso cortical.

Además, esas pequeñas epilepsias que son las migrañas tiene un comportamiento idéntico.

Los fenómenos epilépticos sólo se pueden explicar si:

- a) Todas las epilepsias son roturas de campo orgánico en un área cerebral determinada. Esto es verificable en los casos de epilepsias traumáticas y en las debidas a malformaciones congénitas.
- b) El resto, es decir, el grueso de las epilepsias, son complicaciones corticales de los focos de Hamer, manifestándose a lo largo del estadio de reparación, vagotono o recuperador, como es el caso normal en las complicaciones de los focos de Hamer.

Casi todos los fenómenos epilépticos se explican de una forma comprensiva. Pero significaría también que el grueso de las epilepsias no traumáticas ni congénitas es consecutivo a una enfermedad cancerosa, lo más a menudo abortiva.

Esto nos explicaría tres fenómenos más que hasta ahora no llegamos a explicar.

1. el por qué epilepsia surge tan a menudo durante la pubertad, período el más rico en conflictos, sobre todo de angustia.
2. por qué una epilepsia puede desaparecer cuando se resuelve el conflicto de manera definitiva. Aunque podamos preguntarnos cuándo se resuelve de manera definitiva un conflicto de angustia profundamente enraizado.

3. El por qué las embarazadas están sometidas a crisis repetidas de convulsiones –la eclampsia- ya que el embarazo es una fase vagotónica permanente. Es concebible que esta fase vagotónica acentúe un conflicto vivido en el embarazo, pero también que de hecho, un foco de Hamer regenerado sea pasajera y reactivado o edematizado a lo largo de esta fase de vagotonía acentuada y provoque así complicaciones. De cualquier manera, mis pacientes muertos por complicaciones debidas a los focos de Hamer, tenían síndromes paraclámpicos con desvanecimientos renales, acumulación de líquido en la periferia, trastornos en la consciencia, parálisis, etc. Todo esto nos lleva a concluir que epilepsia es en general una fase especial (post-conflictual) y una complicación o forma de complicación particular de la enfermedad, o más bien de la curación del cáncer.

Mutatis mutandis, ocurre lo mismo con la migraña, la forma atenuada de la epilepsia.

Nos queda saber qué la crisis epiléptica es en general tan breve. Hay una explicación evidente.

La crisis epiléptica es por así decir un paso brutal en simpacotonía para frenar un edematización perifocal excesiva debida a la vagotonía. Ese mecanismo desencadena la actividad renal, bombea el líquido de los edemas, en particular el edema intra y perifocal del foco de Hamer y se opone así al peligro inminente del “bloqueo edematoso” de las zonas vegetativas vitales del cerebro.

Es probable que nuestra terapia, al menos la de la crisis aguda, haya sido completamente la contraindicada hasta aquí. Siempre hemos intentado calmar al paciente con tranquilizantes y somníferos, como barbitúricos, porque no conocíamos los mecanismos y no sabíamos tratarlo en función de las causas. Naturalmente, las crisis convulsivas se atenuaban, porque devolvíamos al paciente a la vagotonía por la fuerza. Pero lo que el organismo intentaba a través de todo este mecanismo, desinflar el edema intra y perifocal del foco de Hamer, no se había logrado. Le poníamos bastones a las ruedas.

EL INFARTO

La mecánica del infarto.

Según mis constataciones y descubrimientos, ampliamente probados y reproducibles en cada nuevo caso, como vereis a continuación, el infarto de miocardio se desarrolla en la siguiente forma:

1. El síndrome DIRK-HAMER

Todo infarto de miocardio comienza por un síndrome Dirk hamer, es decir:

- a) un conflicto de territorio bajo forma de choque brutal.
- b) Una crisis aguda, dramática,
- c) Vivida en el aislamiento.

2. Duración del conflicto de territorio.

Según mi experiencia, sólo hay manifestaciones clínicas de infarto cuando el conflicto dura más de dos o tres meses, o es excepcionalmente intenso. En este caso, basta que el conflicto dure un mes o mes y medio. Si la intensidad del conflicto es normal, los conflictos cuya duración no exceda de tres meses, se desarrollan sin incidentes, es decir, que en principio el proceso es el mismo ya que los síntomas clínicos no son tan graves.

Si la duración de un conflicto de territorio de intensidad normal excede a 8 a 9 meses, el paciente muere normalmente de una tumefacción cerebral aguda tras la solución del conflicto. Los infartos de la pared anterior son menos graves que los de la posterior debido a que corresponden en el cerebro a la parte frontal del lóbulo temporal. Los infartos de la pared posterior se relacionan con la parte dorsal del lóbulo temporal derecho. Parece que en esa posición dorsal del lóbulo temporal es donde se localiza el centro del ritmo cardíaco.

3. La angina de pecho.

La angina de pecho se da durante el conflicto de territorio activo o simpaticotonía. Con ausencia subjetiva de molestias tras la solución del conflicto o vagotonía.

Inmediatamente después del síndrome de Dirk-Hamer (DHS), o rotura de campo electrofisiológico, el paciente queda sujeto a accesos de angina de pecho. En ese estadio todavía no hay estenosis coronaria. Esta no abunda mucho en el infarto de miocardio. Se habla entonces de ataques funcionales de angina de pecho.

En este estadio, el paciente se encuentra en simpacotonía en estado de estrés permanente por su conflicto de territorio. Un estrés permanente similar al del ciervo expulsado de su territorio que debe movilizar todas sus fuerzas para volverlo a conquistar.

Durante esta fase, se manifiesta una úlcera en un de las arterias coronarias, en un lugar determinado que corresponde a la naturaleza específica de este conflicto. Al tiempo que la úlcera roe la pared de la arteria coronaria, la parte distal correspondiente al miocardio queda sometida a un estrés permanente, que su vez provoca la angina de pecho. Los códigos erróneos provienen del lóbulo temporal derecho del cerebro, correspondiente al cáncer.

Tras la solución del conflicto.

La situación es completamente diferente. El organismo ha cambiado la enervación, pasando de la simpacotonía a la vagotonía. Los conductos coronarios ya no reciben códigos erróneos. La úlcera puede curar, el paciente ya no se queja de dolores de angina de pecho, está en vagotonía, en plena euforia, tiene buen apetito, duerme bien y hay tumefacción cerebral. En ese momento se produce una escarificación de la úlcera coronaria.

4. Infarto de miocardio = carcinoma coronario

Por analogía con otros cánceres consideramos el infarto de miocardio como un carcinoma coronario, donde la evolución del conflicto corresponde a la evolución de esta úlcera en la arteria coronaria conforme a la Ley Férrea del Cáncer. Se entiende mejor este fenómeno si se recuerda que en su origen, los conductos coronarios eran arcadas branquiales, y que desde el punto de vista embriológico apenas se distinguen de los órganos en los que se encuentran los carcinomas.

Una vez resuelto el conflicto –en vagotonía-, la úlcera empieza a cicatrizar formando a menudo un engrosamiento hacia el interior, que aparece como una estenosis sobre el angiograma coronario. De ahí surge la hipótesis errónea de que la estenosis provoca el infarto de miocardio.

5. El infarto inesperado.

El infarto de miocardio se desencadena siempre a lo largo de la fase consecutiva a la solución del conflicto, es decir, cuando hay una permutación entre los dos tipos de inervación motriz autónoma, pasando de simpacotonía a la vagotonía. Tras la solución del conflicto, el paciente entra durante dos o tres semanas en una fase de gran euforia, que contrasta con el estrés intenso, característico del período previo a la solución. Reencuentra el sueño y el apetito, está distendido, incluso cansado y un poco blandito. Antes vivía en pánico, con pérdida de 10, 15, a veces 20 kg. en algunos meses, con sueño interrumpido e inquieto, sudoroso, víctima de pesadillas, siempre dando vueltas alrededor de su conflicto. Resuelto éste, se transforma y siente una sensación de gran bienestar. El paciente que en la mitad de esta fase de euforia repentinamente tiene un infarto, ya no comprende absolutamente nada. En efecto, desde hacía tres semanas su motor había dejado de girar a plena fuerza, el estrés se había desvanecido como por encantamiento, y como consecuencia, según la medicina clásica, en principio debiera estar a salvo de un infarto. Por recuperar a menudo de 5 a 10 kg en el espacio de 15 días a 3 semanas tras resolverse el conflicto, la medicina clásica ha visto en el peso de

más un factor de riesgo, lo que es evidentemente absurdo.

El mencionado accidente cardíaco con sus síntomas de náuseas, cefalea, vértigo, diplopía, apsychie, sensación de desaparición, transpiración abundante y centralización, ocurre siempre en la fase de recuperación, generalmente de noche durante el sueño más profundo y benéfico. Para explicar este fenómeno, se han fabricado hipótesis culpando a la caída de tensión como responsable del infarto de miocardio. Lo que es un sin sentido, ya que en vagotonía la caída de tensión es normal, sin contar que en posición horizontal la vasodilatación y el sueño tranquilo aseguran al cuerpo dormido condiciones de irrigación óptimas sin déficit de oxígeno. (Cf. G.Hamer. “el infarto, enfermedad del alma”, editado por ASAC).

Notas correspondientes a las imágenes:

Escaner 1. Foco de Hamer en el cerebelo derecho lateral.

Provocado por conflicto de nido, generalmente conflicto madre-hijo real o virtual.

Corresponde a un cáncer de pecho izquierdo. Se trata de una mujer de unos 30 años cuyo conflicto fue un aborto contra su voluntad.

Escaner 2. Foco de Hamer con edema perifocal en el cortex frontal (y al mismo tiempo en el tronco cerebral).

Provocados por el miedo, sobre todo el miedo del cáncer. Miedo a tenerlo, a su progreso.

Corresponde a los ganglios linfáticos del cuello.

La joven, herida levemente al manipularse una verruga anodina en el cuello, aterrorizó al diagnosticársele un tumor.

Escáneres 3, 4 y 5. Focos de Hamer con edema perifocal en la Zona cortical (a la izquierda) y en el tronco cerebral (encima), como consecuencia de crisis de epilepsia inmediatas a la solución de conflictos de angustia de muerte (reincidencias).

Escáneres 6, 1 y 8. Manchas redondas en el pulmón y foco de Hamer con edema perifocal en la zona cortical correspondiente a un conflicto de angustia de muerte.

Dos años después de operado de un melanoma en la espalda, un paciente de 34 años, que se siente muy bien, pasa un control rutinario. Al ver su historial, el médico le advierte de no parecer darse cuenta de que sólo le queda el 30% de probabilidades de supervivencia. Aterrado, sólo piensa en esta espada de damocles suspendida sobre su cabeza.

Escaner 9. Manchas redondas en el pulmón de un hombre de 30 años a continuación de un diagnóstico equivocado.

Con 12 años, vió a su mejor amigo atropellado por un coche al atravesar la calle. Conflicto de pérdida: un carcinoma testicular abortivo, enquistado en el testículo izquierdo. 18 años después al caer desafortunadamente contra la arista viva de un remolque se encuentra con un encharcamiento sanguíneo en el testículo izquierdo. En el hospital, el cirujano descubre el pequeño nódulo enquistado y diagnostica un pequeño cáncer, aún en estado inicial. Operación, quimio. El paciente aterrado (manchas redondas en el pulmón) muere de miedo tres meses después

Escaner 10. Obrero metalúrgico de 56 años. Cáncer peribrónquico microcelular.

Foco de Hamer con edema perifocal a la derecha, en el lóbulo temporal, expresa un conflicto de territorio indirecto. Se queda en paro y pierde la esperanza de acabar la habitación que construía para su hijo. Sabía que la hija mayor se fue de la casa paterna para tener una habitación propia. Y ahora que ya no tiene medios financieros para construir teme la marcha del hijo.

Escaner 11. Doble foco de Hamer en el lóbulo temporal izquierdo correspondiente a un cáncer del orificio y del cuello uterino, resultante de una frustración sexual. Conflicto engendrado por el hecho de “no ser poseída” y por la frustración consiguiente de carecer de un futuro “territorio de nido”. Las dos pacientes, 43 y 34 años, habían resuelto ya su conflicto, como lo muestra el edema perifocal.

En el segundo caso. Había sorprendido a su pareja, mayor que ella y al que había consagrado 15 años de su vida, engañándola con su mejor amiga. Después de esto quedó obsesionada largo tiempo con la sospecha de que le siguiera engañando.

Escáneres 12, 13, 14 y 15. Imágenes de un “conflicto de abuela”.

R. M.N y escaner de un cáncer del cuerpo del útero.

El edema perifocal en el tronco cerebral (puente) se ve de frente y de perfil.

Una abuela encanecía desde hacía meses al pensar en los “horrores” que podría sufrir en el extranjero, su nieta de 12 años.

El cáncer se detuvo en seco el día que regresó la nieta

Escaner 16. Doble foco de Hamer que muestra en el cortex y en el tronco cerebral la regeneración tras resolución del conflicto de angustia mortal.

Escaner 17. Cáncer de hígado como consecuencia de conflicto de celos causante de un doble DHS en abril del 82 y en septiembre del 82 (reincidencia). Una pareja preparaba desde hace mucho tiempo un viaje

de bodas de plata a Grecia. El viaje se cancela. La pareja llega una hora tarde a la inscripción del próximo viaje. Un mes más tarde se manifiesta un cáncer de hígado en la mujer. En otoño descubre que hubiera podido ir a Grecia con otra agencia. Repetición. El 11 de noviembre como consecuencia de los análisis del laboratorio, el hospital aconseja al marido llevarla a casa. “No podemos hacer nada por ella”. Tercer DHS, pánico, angustia mortal, manchas redondas en el pulmón. Al 8 de septiembre del 83 las manchas redondas han aumentado claramente de tamaño y de densidad. El 8 de septiembre la paciente toma conciencia de la Ley Férrea del Cáncer. Desde ese momento se tranquiliza y algunas horas más tardes tiene ya las manos calientes, señal de vagotonía.

Escaner 18. Paciente de 45 años de la clínica universitaria de Hamburgo con leucemia aguda indiferenciada. Pequeño foco canceroso osteolítico en la cavidad craneal. Es decir, cáncer de pleura, ganglios linfáticos del cuello a ambos lados, y exoftalmia de ambos lados (primer caso).

DHS fin de marzo de 1.981, CI octubre-noviembre de 1.981. Congestión de los dos ventrículos laterales por comprensión del tercer ventrículo debido a tumefacción paraventricular de la sustancia gris de ambos lados. Escaner dos años después de CI con hemograma normal. A pesar de eso el paciente es tratado por citostáticos. En el lóbulo frontal, foco de Hamer con edema perifocal, expresión de un conflicto de miedo resuelto (Carcinoma de los ganglios linfáticos del cuello) que habrá sido resuelto recientemente.

Escaner 19. Segundo caso: curación típicamente juvenil (leucémica) de un cáncer de los huesos.

En la sustancia gris del cerebro muchas manchitas edematosas oscuras (flecha). Corresponden a pequeñas roturas del campo electrofisiológico de la médula de los huesos repartidas en la sustancia gris del cerebro propiamente dicha.

La forma juvenoinfantil de curación se distingue de la propia de personas mayores por conservarse en el niño la facultad de regenerar la médula ósea. En las personas mayores, se produce una recalcificación, una esclerosis de manera que ya no pueda haber hemopoiesis. Es la reacción no leucémica de la persona mayor por calcificación del cáncer osteolítico de los huesos.

Escáneres 20 y 21. Sobre estos dos escáneres, 14 meses después de la solución del conflicto con recaídas no bien conocidas, los ventrículos laterales están comprimidos en la parte anterior y congestionados en la parte posterior. Los escáneres fueron hechos por quejarse el niño de dolores de cabeza (compresión cerebral). El radiólogo no encontraba la explicación y diagnosticó “atrofia de los

cuernos posteriores de los ventrículos laterales”. El mismo caso que el escaner de la página precedente bajo, clínica universitaria Heidelberg.

LA LEY FÉRREA DEL CÁNCER

Descubierta hace 10 años por el Dr. R. G. HAMER, confirmada el 9 de diciembre de 1.988 en la Universidad de Viena por el Prof. J. BIRKMAYER eminente especialista de la cancerología austríaca.

Formulario de la verificación en la Universidad de Viena.

Traducción del formulario protocolar firmado el 9 de diciembre de 1.988 por el profesor Jörg BIRKMAYER, doctor en química y en medicina, catedrático de medicina química y cancerológica, especialista en medicina de laboratorio y jefe del laboratorio médico-químico de la Universidad de Viena, y refrendado por su asistente, la doctora Elisabeth M. ROZKIDAL, generalista, y por los doctores Franz REINISCH, especialista en enfermedades internas, Fritz EBERX, médico-asistente y por el Dr R. G. HAMER.

“El 9 de diciembre de 1.988 los cinco médicos infrascritos han procedido conjuntamente a la verificación de la reproductibilidad de la LEY FÉRREA DEL CÁNCER.

En total, han examinado siete pacientes. El examen tenía por objetivo expreso determinar si el conjunto de certificados de enfermedad, observaciones médicas, procesos, fases y evolución de las enfermedades de estos pacientes aquejados de cáncer, esclerosis en placas o equivalentes del cáncer (Enfermedad de Crohn, etc), verificarían netamente y sin ambigüedad alguna, la LEY FÉRREA DEL CÁNCER.

Evidentemente este fue el caso y esto fue verificado en un triple nivel:

-síquico, atestiguado por los pacientes presentes (anamnesis),

-cerebral, demostrado por los escáneres y,

-orgánico, confirmado por las radiografías y resultados clínicos.

Los pacientes en su mayoría eran desconocidos anteriormente.

Las relaciones de causa y efecto se han revelado convincentes.

En Viena a 9 de diciembre de 1.988.

LA TERAPÉUTICA DEL CÁNCER.

Extraído de Fundamento de una Nueva Medicina. Tomo I, 1ª parte, Capítulo 12.

La terapéutica del cáncer debe enfrentarse en tres niveles:

1. Plano psíquico: terapia inspirada por el buen sentido.
2. Plano cerebral: vigilancia de la evolución, terapia de las complicaciones eventuales.
3. Plano orgánico: terapia de las complicaciones eventuales

La terapéutica según la Ley Férrea del Cáncer, se distingue radicalmente de la pseudoterapia practicada hasta hoy por la medicina clásica. Tiemblo al pensar en el futuro... Los médicos, olvidando sus protocolos, afirmarían que esta era la terapéutica que siempre preconizaron y aplicaron. Lo que siempre buscaron, en el fondo, era eliminar el enemigo, el cáncer. Como en tiempos de la inquisición medieval, cuando el diablo introducido en el hereje era extirpado por la espada, el fuego y el veneno. Al fin y al cabo cualesquiera fueran los métodos de tortura empleados por los inquisidores, el hereje terminaba siempre por rendir el alma. Sus verdugos lograban arrancarle la confesión por la que se reconocía culpable de tener pacto con el diablo.

Pero en cambio, si se mostraba reticente y no respondía, entonces con mayor razón merecía la tortura más rigurosa.

Hoy, los pacientes están sometidos a los peores torturas de un pseudotratamiento químico, que va creciendo a medida que el Malo, introducido inexplicablemente, provoca a los verdugos rechazando el dejarse extirpar. Así en pleno siglo XX, millones de pacientes en todos los países civilizados, continúan siendo masacrados. Y siguen siendo finalmente los responsables de todo en última instancia porque su organismo no “respondió” a las exigencias del protocolo...

Un especialista importante me invitó un día a hacer una demostración de mis “triumfos”. Le hice ver un cierto número de radiografías, que probaban de manera evidente que el tumor se había parado. Le expliqué que tenía ya cientos de pacientes sanados. E incluso, si el cáncer inactivo en el cuerpo, estaba todavía visible, el tumor no molestaba, no había más mitosis o división celular, y si aún había un problema por resolver, era más bien de orden estético. El eminente especialista no lograba seguirme en este terreno. Para él, el cáncer sólo estaba sano una vez “desaparecido”, pero verdaderamente “desaparecido” después de una operación. Una vez extirpado el tumor, era necesario limpiar bien alrededor, cortando si era necesario “en carne viva”. Su “protocolo” a seguir era: lo primero operar al paciente, lo segundo irradiar, después tratar con citostáticos para provocar la muerte de la célula al bloquear la división celular. Finalmente, convenía “freudizar” los últimos vestigios del alma con el tratamiento psíquico

anticanceroso de Hamer. Muy a gusto me había confiado este trabajo de terminación.

Le dije que en principio, los pacientes que venían a verme no necesitaban médicos o cirujanos para irradiarlos o para envenenarlos. Dejando aparte las complicaciones eventuales de orden orgánico, tales como hemorragias, tumefacciones cerebrales, etc., o de orden síquico como nuevos miedos provocados por traumas o por médicos irresponsables, recaídas de conflictos, etc., estos pacientes podían considerarse como sanados y con buena salud. Incluso tenían muchas posibilidades de vivir aún 30 a 40 años a condición, por supuesto, de no ser constantemente aterrorizados por el entorno, que los tenía ya fichados y quería obligarlos a entrar en el engranaje de la medicina brutal, para terminar siendo “eutanasiaados” con morfina.

Fue demasiado para este eminente representante de la medicina clásica y cada cual tomó su camino.

Desde hace poco se intenta abreviar más el proceso autanásico con morfina, utilizando el cianuro.

La demanda que presenté a este propósito, contra un representante de este “sindicato”, fue rechazada por los jueces. No titubearon en declarar el asesinato por cianuro, como un acto médico.

Profundamente traumatizado y escandalizado por tal cinismo y desprecio de la vida humana, rechazo esta medicina sin alma, únicamente sintomática. Que se trate de un ser humano o de un animal, el tratamiento médico de un enfermo es para mí un acto sagrado. Hace 2.000 años, los médicos de nuestros antepasados eran al mismo tiempo sacerdotes, hombres experimentados e inteligentes que merecían la confianza de sus semejantes. Lo que no excluye, por el contrario, un alto grado de conocimiento y de espíritu científico.

Pero después que la corporación médica se puso a secretar un nuevo tipo de ingeniero-médico, un intelectual con anteojos de monturas niqueladas y orientación sintomática, cuyo éxito profesional se empareja con una cierta frialdad, no logro ver en esta medicina “kool” un vivero de médicos auténticos, vocacionales, de corazón ardiente y manos calurosas.

1. El plano físico terapéutico: una terapéutica física práctica inspirada por el buen sentido.

Teóricamente, la terapéutica se puede concebir muy bien sobre tres planos diferentes, con la condición de no olvidar que todo está sincronizado constantemente en nuestro organismo. En el futuro sería preferible no sanar nuestros pacientes por “especialistas”: uno inspecciona el alma el segundo observa el cerebro y el tercero ausculta los órganos. Este trabajo en equipo, tan apreciados hoy, sólo es aceptable cuando se trate de un equipo de grandes médicos con gran experiencia en todos los campos.

Normalmente, el paciente que viene a consultarnos sufre un conflicto “del que no puede hablar”, o del

que no podía hablar hasta el presente. Que juzguemos esto conveniente o necesario, o que nos parezca que habría sido mejor que el paciente hubiera hablado antes no tiene importancia para la enfermedad actual. Lo que cuenta es comprender por qué el paciente, con su mentalidad, no podía hablar.

Recuerdo a una anciana aquejada de carcinoma sigmoanal, después de un DHS provocado por la muerte de su querido canario. Durante 12 años había sido su mejor amigo. La mujer lo encontró muerto en su jaula. Estaba manchado de excremento líquido. Soñó durante meses. Se reprochaba en sueños no haber alimentado correctamente a su canario y en sus sueños lo volvía a ver de continuo cubierto de excrementos y tendido en la jaula. Al cabo de 4 meses el conflicto se resolvió súbitamente. Su hija le regaló un nuevo canario. El cáncer pasó desapercibido y sólo fue notado por la pérdida habitual de sangre, durante el período de curación. La señora debe su vida sólo a que por su edad los médicos estimaron que ninguna terapia valía la pena. De ser más joven, habría tenido derecho a una sigmoidostomía o creación de un ano artificial con su secuela de desvalorizaciones. A continuación se le habría constatado las supuestas “metástasis oseosas”, prelude inevitable a la eutanasia con morfina. Desafortunadamente es el recurso habitual e inútil. Hace ya 5 años que la señora está completamente restablecida. He recomendado a su familia encarecidamente que si el nuevo canario entrega su alma a Dios, no esperen otros 4 meses para regalarle un sustituto.

He conocido un caso análogo en el Sarre. Una mujer de 57, esposa de un gerente de sanatorio, padecía un cáncer bronquítico. Se descubrió el asunto sólo porque la paciente tosía ligeramente. El médico de familia diagnosticó por una radiografía de los pulmones, en el que aparecía una “mancha redonda solitaria”. Estas manchas redondas solitarias de pulmón son siempre carcinomas bronquiales solitarios, causantes de una atelactasia o hundimiento de los alvéolos pulmonares que vacían el aire. También producen la retracción de una pequeña ramificación bronquial. Estas manchas redondas presentan generalmente una extensión en punta hacia el pezón.

El marido me pidió consejo. La examiné y ausculté. Ocho meses antes había hecho un DHS al eutanasiar a su gato enfermo. “Lo teníamos desde hace 16 años. Era nuestro niño, comía con nosotros a la mesa”. Desde que el veterinario le dijo que era necesario inyectar al gato, bajó de peso y no dormía. Sólo pensaba en su gatito, que fue inyectado 15 días más tarde. El conflicto duró 4 meses. El marido, que no soportaba verla sufrir así, le trajo un día un gato, casi igual al antiguo. Cuando, dos meses más tarde se descubrió la “mancha redonda solitaria” de casi 5 centímetros de diámetro en el pulmón derecho, la paciente ya había recuperado todos los kilos perdidos, dormía bien por la noche y nuevamente veía de rosa la vida. Incluso, soportó el diagnóstico, el

envenenamiento químico y las radiaciones de cobalto. Los médicos se sorprendieron de que el tumor ni progresara, ni disminuyera, ni hiciera absolutamente nada. Dos meses después, la paciente, habiendo superado todo el proceso, vino a visitarme con su marido. Querían saber que hacer. Le respondí: "Cuiden mucho al gatito". Este consejo estaba de más. El gatito estaba muy integrado en la familia y ya tenía su lugar en la mesa. Y la paciente está muy bien desde hace 4 años.

Estos dos casos podrían servir para ilustrar cómo, en un caso ideal y a condición de que el asunto sea realizable, yo me imagino concretamente una terapia práctica, inspirada en el buen sentido. Me importa poco pasar dos horas hablando del canario o del gato muerto, con una anciana que no tiene a nadie en el mundo salvo a su canario. Evidentemente, ella no podrá pagar los 2.000 marcos de honorarios a los que tendría derecho un profesor que paso dos horas escuchando confidencias emocionantes a propósito de un canario que en vida sólo valía 10 marcos.

Me importa poco lo que psicólogos eminentes consideren necesario para encontrar una explicación posible, como aclarar la capa psicológica de base, precisar cómo y por qué, en función de qué acontecimiento traumatizante... No me parece lógico, porque estas investigaciones no aportan ninguna precisión sobre el DHS. Consideremos el ejemplo de portero de fútbol. Puede rechazar todas las balones si consigue predecir el trayecto. Pero si éste es erróneo resultará tan sólo espectador impotente y paralizado de un balón que se dirige derecho e irremediable al marco de la portería. EL DHS es siempre la constelación y la situación imprevistas. Ningún psicólogo la puede incluir en sus previsiones.

Esbozaré otros dos casos para demostrar que no es suficiente hacer la "psicoterapia" del paciente.

A menudo, percibimos que el paciente está condicionado por el medio ambiente. Y primero sería necesario tratar el entorno, lo cual es a menudo imposible.

Una paciente de 45 años (el lector podrá estudiar este caso en el apartado cáncer de huesos y leucemia), "coge", como pensaba, un cáncer de huesos en cervicales y en pelvis después de haber tenido un cáncer de mama. El diagnóstico era "recaída de un cáncer de mama. Metástasis generalizadas". Se dijo a la paciente que no había nada que hacer y la enviaron a la sala de terminales de un pequeño hospital. Ella era naturópata. Me pidieron mi opinión a título complementario. Encontré, como suponía, que las supuestas "metástasis generalizadas" provenían de dos desvalorizaciones diferentes, causadas por dos DHS bien específicos.

Alumna de una escuela de naturópatas, la paciente tenía dos hijos adoptivos. Por "jugar" se había comprado un sello de caucho de naturópatas, que, por supuesto, no tenía derecho a utilizar mientras no hubiese superado sus exámenes finales. Pero un buen

día en que los niños se encontraron solos en casa decidieron jugar al cartero. Sacaron de un cajón el sello de su madre y sellaron cientos de "fichas" que luego distribuyeron en los buzones del barrio.

Al descubrir de vuelta a casa, el enorme problema causado por sus hijos, quedó, petrificada por el miedo. Todo el barrio la señalaría con el dedo, la acusarían de impostora, su carrera acabaría en la vergüenza antes de comenzarla... al menos que este examen, muy difícil de pasarlo en la primera tentativa, lograra obtenerlo rápidamente, antes de estallar el escándalo.

Acosada por el miedo, estudió noche y día, lo cual no era difícil puesto que tampoco podía dormir, a causa de una impaciencia febril. Estaba como en trance, entre paréntesis. Su marido encontró el hecho bastante desagradable, protestó y se quejó de tener una mala esposa.

Pero su esposa, no veía ni escuchaba nada a su alrededor. Tenía una idea fija, obtener su examen lo más rápidamente posible para no ser acusada de impostora. El DHS que la había fulminado cuando supo lo hecho por sus niños, tenía como origen este conflicto de desvalorización intelectual... que le hacía bajar la cabeza de vergüenza.

Ahora bien, durante este período activo del conflicto, hizo un segundo DHS de desvalorización, pero esta vez en el campo sexual. Su marido no ocultaba su despecho y le hacía comprender claramente que "ella no valía nada en la cama".

Tres meses después de su primer DHS de desvalorización intelectual, la paciente obtiene su examen, salvando así su reputación. Pero no en vano había sufrido ese trastorno.

Cuando la vi por primera vez, su cama se encontraba en el espacio reservado a los moribundos.

Las cervicales 2 a 4 estaban tan osteolisadas que un derrumbe parecía inminente, con una posible tetraplejía. Por otra parte, para evitarle el dolor ya le habían administrado morfina. A petición de la familia, dejaron de suministrársela. Yo había puesto esa condición. La paciente se encontraba mitad en vagotonía y mitad en simpacotonía.

Una vez que terminé de examinarla, interrogarla y conocer las radiografías, quiso saber si le quedaba todavía alguna posibilidad. Respondí: " Sí, pero si logra no mover su cabeza para nada durante 4 semanas, no habrá derrumbamiento de las vértebras. El tejido de regeneración ósea, que solda los fragmentos de los huesos facturados, será almacenado en tal cantidad que las cervicales no podrán derrumbarse. Este conflicto está definitivamente resuelto. Y con respecto a la osteolisis de la pelvis, usted no morirá si rechaza la morfina, aunque no sé como evolucionarán sus relaciones conyugales. Ahora bien, de esto depende su "valoración sexual".

Con gran sorpresa de los médicos del hospital, las cervicales se soldaron como había previsto.

Para estar inmóvil, la paciente se obligó a dormir lo más posible. Durante 4 semanas no había movido la cabeza. Finalmente el callo almacenado era superior a la cantidad de calcio previsto.

Mientras se recalcificaban las cervicales, la regeneración ósea de la pelvis alternada, como estaba previsto, con nuevas osteolisis cuyas causas eran evidentes. La paciente me confió: “Mi marido viene siempre al hospital con cara de funeral. No me quiere, creo que no desea que sane. Yo le digo: ‘veté, pero deja los niños aquí, ¿no puedo soportar tu mirada!’”.

El marido en lugar de ayudarla moralmente, le hacía escenas terribles que la desvalorizaban por completo, y ese estrago moral, se veía en las radiografías de la pelvis. Dos semanas más tarde, nuevas reabsorciones del tejido óseo, nueva osteolisis. Cuando la paciente recuperaba la esperanza, la pelvis se recalcificaba, pero la tumefacción de la curación, en sí algo muy positivo, estiraba dolorosamente el periostio, membrana fibrosa, rica en nervios, que recubre el hueso. Y entonces los atentos médicos le proponían calmar el dolor con una inyección de morfina. Incluso varias veces le habían administrado por su cuenta la morfina en contra de la paciente.

Aconsejé a esta pobre mujer trasladarse a un sanatorio y oliviar interiormente a su marido, única posibilidad de romper el círculo vicioso. Pero la Seguridad Social rechazó pagar el sanatorio, su marido tampoco quería, ella le era completamente indiferente.

Finalmente los médicos le dieron masivamente morfina, sin contar con su opinión. Cuando ella expiró, su marido escribió en la esquela de defunción: “Ahora llegaste a tu puerto de destino”...

Aunque “típico” el caso siguiente no tiene nada de excepcional. Una mujer joven tenía dos conflictos de este tipo: el primero, porque había recibido un aviso (DHS), que debía pagar de por vida una pensión a su suegra. Durante meses, fue acosada por este miedo en la nuca. El segundo conflicto de miedo en la nuca, fue provocado por una doble amenaza de operación: querían operarla el cerebro y la presionaban también para que se operara la mitad del cerebelo.

Casi ciega, esperaba pacientemente en casa, que los tumefactos focos de Hamer en el cortex visual del lóbulo occipital, se deshincharan para que volviese a ver. Los progresos son lentos.

El obstáculo más grande para la mejoría era la propia madre de la paciente, que se molestaba por tener que ayudar a su hija. Quería que ésta se fuese al hospital y trató de influenciarme con sus llamadas telefónicas: “Buenos días doctor le habla la señora Z, la madre de la señora X. ¿Usted cree qué habrá algún resultado? Yo soy realista y creo que no obtendrá nada. Ella está muy cansada, sus fuerzas se acaban. Casi no puede salir de su cama. ¡Ay, que miseria! ¡Decir que hay que verlo con sus propios ojos, asistir impotente a la muerte lenta de su propia hija! ¿No sería mejor que termine ahora mismo, en lugar de atormentarse? Sería

mucho más indicado internarla en el hospital, en lugar de dejarla aquí esperando la muerte. Francamente, (ella baja la voz, pero habla lo suficientemente fuerte para que su hija la escuche), veo que se está muriendo.

Sea sincero ¿cree que servirá para algo?”.

Sin comentarios. Estas son algunas de las situaciones en las que hay que aplicar la terapia del cáncer. Aquí, se choca también con la mala voluntad de la Seguridad Social y con la de los médicos. Estos se contentan con prescribir lacónicamente la hospitalización que para la paciente era una muerte segura. En casa estaba confiada a una madre convencida de que su hija rechazaba ir al hospital sólo por molestarla. Si el marido no hubiese conservado su sangre fría, la paciente se habría muerto.

Me imagino la decepción de los siquiátras y de los sicólogos.

Cuando no se puede consagrar semanas, meses o años, al análisis freudiano sobre un diván, falta tiempo para gastarlo en construcciones intelectuales porque los minutos del reloj pasan inexorablemente. Se necesita encontrar en el acto el conflicto. Y si es posible la solución debe darse en el más breve plazo. Cada día puede traer complicaciones, sobre todo cuando se trata de un conflicto de pánico y central. Y no sólo nos debemos preocupar nosotros. También deben hacerlo los que lo rodean. Sus familiares próximos han de participar en el juego. Sin esto no hay prácticamente nada que hacer. La mayoría de los lectores tendrán dificultad para creer tal o cual caso que he esbozado para ilustrarles la terapia concreta, tal como se presenta en la vida cotidiana. Los casos son auténticos, salvo que en lugar de agregarles detalles los he suprimido por discreción. No se trata de ridiculizar a nadie, sino de aprender. A partir de casos típicos intentar discernir los problemas generales típicos que propone este sistema.

A partir de estadísticas, se sabe que en función de la modificación de la media se varía la frecuencia y tipo de las diferentes enfermedades de cáncer. En la época de las familias numerosas, el cáncer de estómago era frecuente. La convivencia obligada favorecería las contrariedades de orden familiar, provocando preferentemente cánceres al estómago. En la sociedad actual, profundamente disgregada, estos problemas ya casi no se presentan. En tiempos de las familias numerosas, los conflictos madre-niño eran relativamente raros. Las madres que tenían muchos niños soportaban fácilmente la muerte de un hijo, lo que es muy difícil ahora para las madres de hijos-únicos. Por otra parte, el hecho de “discutir”, era antes una insolencia, y se castigaba con un par de bofetadas que calmaba los nervios de madre y niño. Hoy, las discusiones se realizan en un clima de hipertensión y frenesí. El cáncer del seno aumenta considerablemente, aunque hay menos madres y menos niños que antes.

Con la liberación sexual, La frecuencia de los cánceres de cuello del útero se redujo a un porcentaje insignificante. Si recordamos los efectos catastróficos de los pasos en falso cometidos en la materia, podemos comparar la evolución en este sentido. ¿Una juerga y después qué?

A partir de los grupos de emigrados de Norteamérica podemos juzgar mucho mejor la frecuencia de los diferentes tipos de cáncer. Así, los emigrados japoneses, una vez liberados de las severas presiones a las que estaban sometidos, en el cuadro de la vida familiar y trabajo en Japón, se modifica la frecuencia de las enfermedades cancerosas, como el cáncer de estómago y de cuello del útero, antes muy frecuentes. En Estados Unidos resulta raro que se sufran cánceres de estómago o de cuello de útero. En cambio, hay muchos cánceres de mama, casi desconocidos en Japón.

Sería ilusorio imaginarse que con cambiar las condiciones sociales o modificar el medio ambiente disminuya el cáncer. Lo que cambia es únicamente el tipo de conflicto y el de enfermedades cancerosas.

Hay una realidad que merece ser destacada, porque se tienden a olvidarla. Numerosas situaciones demuestran que los ricos están mucho menos sometidos a problemas y al cáncer que los pobres.

Una deuda (verdadera catástrofe para el pobre), sólo representa para el rico un pequeño esfuerzo inoportuno de rellenar un cheque, porque olvidó pagar una cuenta. Los conflictos son las presiones insuperables para el paciente. Pero con el dinero se pueden resolver, si no todas, gran cantidad de dificultades.

Todo esto nos lleva a preguntarnos cuál puede ser el camino a seguir, el sentido y el objetivo de nuestra terapia.

Las normas de la terapéutica: el código de nuestro cerebro.

A las críticas eventuales de los sensores religiosos, que me reprochan elevar el hombre como norma en lugar de las leyes divinas, diré que como creatura de Dios, el hombre tiene su lugar en el cosmos y que este lugar se lo ha designado el código enraizado en su cerebro. El animal más pequeño comprende el código de su cerebro, que le ha sido enraizado como en el caso del hombre. Así, el león no cazará más de lo necesario para alimentarse.

El hombre inventa bombas atómicas para eliminar ciudades enteras, como Hirochima o Nagasaki.

Esto indica que ha debido haber algún desarreglo en el código de ciertos hombres para que adopten esta forma de vida paranóica y megalómana no prevista en nuestro código cerebral.

Tampoco es posible comprometerse a la vez en dos direcciones, es decir, por una parte en función de la civilización (o lo que entendemos por esto), y por otra respetando el código biológico.

En efecto, ¿qué terapia se puede aplicar a un abuelo que ha hecho un DHS, porque en virtud de la “civilización” se le ha aparcado a un asilo, que según su código cerebral, no es su sitio?. Y por su parte. La sociedad espera del médico que aplique una terapia adaptada, lo que es bastante problemático, por no decir contra natura.

Existen presiones y constelaciones que no permiten realizar una solución del conflicto conforme al código. El camino que nos conduzca a una nueva conciencia de comportamiento conforme al código de nuestro cerebro será largo. El código implica también una familia que le sea adecuada.

Es absurdo considerar al hombre exclusivamente como individuo aislado, porque esto significaría programar verdaderos conflictos con nuestro propio código.

Este largo preámbulo, sólo pretendía dejar en claro la futilidad de la cuestión de saber qué terapia concreta propongo para el cáncer. El médico inteligente y dotado de carisma, habrá comprendido por sí solo lo que entiendo por esto. En cuanto a los médicos que tiene ojos y no ven, no comprenderán de todas formas.

Si se le pregunta a una mamá, como hace para consolar a su hijo, responderá con estupor que no lo sabe, pero que hasta la presente lo ha hecho sin problemas.

Por mi parte, sería estúpido proponer esquemas prefabricados, porque los médicos que no han comprendido el sistema se encontrarían de todas maneras confrontados a nuevas dificultades, dado que el paciente no está suspendido en el vacío, sino que reflexiona, experimenta sentimientos variados y “todo esto trabaja en él”. El solo hecho de aclarar el conflicto, que no podía confiar a nadie hasta aquí, es el primer paso que hace rodar la piedra. Tenemos derecho a esperar una nueva generación de médicos dotados, con un conocimiento profundo de los hombres, intuitivos, de exquisita sensibilidad que sustituirán a los médicos ingenieros de la actual medicina.

Sin embargo, puedo darles una receta práctica de urgencia. Eviten a cualquier precio que sus pacientes caigan en el pánico. El miedo los puede matar. Desde que se descubrió la Ley Férrea del Cáncer, no hay motivo para temer. Los pacientes pueden comprender y seguir el proceso.

Todos o casi todos los pacientes (97%), pueden sobrepasar su cáncer a condición de evitar el pánico. Muchos harán un nuevo conflicto. Y por esto tendrán un nuevo cáncer. Es lo normal, la vida. Pero no es grave cuando se tiene un médico inteligente. Para ese médico es algo totalmente normal.

La razón por qué es imposible proponer esquemas fijos, es porque éstos no tienen en cuenta las diferentes situaciones y constelaciones físicas. Para uno su tesoro es su canario, y para otro es su castillo.

Los dos conflictos o problemas son equivalentes, tienen la misma importancia y un valor igual. No es difícil comprenderlo.

Y ante la imposibilidad de elaborar reglas fijas en relación con la psicoterapia del paciente, tampoco puedo precisar que terapia conviene aplicar a las personas que rodean a este paciente, a su patrón, a sus colegas, para que estos “entren en el juego”. Hace falta el arte del médico que debe poseer buen criterio para manejar la situación. En este aspecto, los fracasos no faltan, lo compruebo todos los días.

Es así como una terapéutica eficaz evitará a menudo, el apresuramiento en “prolongar” al tío, al cuñado, e incluso al propio padre... cuya supervivencia arriesgaría aplazar “los problemas de herencia”.

El hospital ideal.

Para un mamífero joven sentirse seguro es estar estrechado por los brazos de su madre. La seguridad para un niño es el calor del nido, el hogar familiar. Para un enfermo es la salud.

Nuestros hospitales actuales son fábricas de tortura y de muerte. Allí no se encuentra ni la salud, ni el bienestar.

¿Se puede evitar esto? Con el coste de una jornada en un hospital mediocre, el paciente se podría pagar el lujo de un gran hotel y dos personas a su servicio. O también una cama de primera clase, con enfermera particular, en un sanatorio.

Mis pacientes no necesitan ni lo uno ni lo otro. Sólo sentirse en su casa, en una atmósfera calurosa y de optimista seguridad. Esta es la condición esencial, la base de una terapéutica síquica, para cuando el paciente ha de ser puesto en observación o tratamiento hospitalario. Pero, para que esté realmente calmado, tranquilo y sereno se necesita una ayuda de servicios intensivos en prevención de eventuales complicaciones. Hace falta que este servicio esté dotado de un equipo de escenografía cerebral, así se evita que médicos extraños al servicio, siembren el pánico entre los pacientes con pronóstico alarmantes.

La extracción cotidiana de sangre, que no tiene ninguna razón de ser, desaparecerá del hospital ideal. Esto no impedirá que los pacientes tengan derecho a un diagnóstico óptimo, conforme a las normas internacionales. Eso es totalmente posible, una vez comprobado que la caza de “metástasis” es superflua. Un paciente que se siente bien, que tiene buen apetito, y que duerme bien, goza de buena salud y puede estar tranquilo.

En el hospital ideal las enfermeras tienen un papel importantísimo. Etimológicamente son las “hermanas de los enfermos”. No siempre se puede constituir una gran familia, como pasó en mi última tentativa por

crear una fórmula de este género. Mis pacientes me repiten a menudo que el tiempo pasado es este embrión de hospital ideal, fue uno de los más bellos momentos de sus vidas. Eramos una gran familia, asegurados contra el miedo. Mientras era posible, todos cenaban juntos... sentados, en silla de ruedas, o incluso en cama, en la gran sala central, donde el ambiente eufórico era tan diferente de la atmósfera triste de los hospitales y sanatorios, y en que los visitantes no lograban establecer la diferencia entre enfermos y sanos. Es importante que el paciente sepa que puede ser acompañado por un familiar o un amigo. Lo cual no es molesto sobre todo cuando se trata generalmente de una “selección positiva”, como la demuestra la experiencia.

El “personal”, comprendidos los médicos, debe ser rigurosamente seleccionado. Al contratar una enfermera, un médico o una empleada de servicio, conviene preguntarse si uno lo querría tener al pie de su cama. Pero si el ambiente de la casa es bueno, se hacen constataciones sorprendentes. La ocasión no hace solamente al ladrón, también revela recursos insospechados y aptitudes en las personas, y que sólo piden ser utilizadas.

Hay personas nacidas para narrar, cuyos relatos llenos de color harán revivir indefinidamente lugares encantadores. Donde han ejercido su profesión. Otros, que han digerido bibliotecas enteras, enriquecerán las discusiones inagotables y a menudo apasionadas, mientras que equipos de cocineros rivalizarán en ingenio para descubrir que el placer más delicado consiste en hacer placer a los otros.

No se trata de mantener ocupado al paciente, sino de motivarlo para que no se obsesione con su enfermedad. De este modo, ésta pasará a segundo plano. Por qué atormentarse cuando se está sanando

Existen dos maneras de asegurar al paciente. La primera, es que encuentre totalmente normal que pueda sanarse en este tipo de hospital ideal, puesto que los otros también se restablecen.

Estos pacientes tienen confianza, creen. Pero para otros, esto no es suficiente, quieren comprender el sistema. Esto es mejor aún. Es totalmente comprensible. Y así es recomendable hacer “cursos de perfeccionamiento” para los pacientes.

2. El plano cerebral: vigilancia de la evolución y terapia de las complicaciones cerebrales.

Es recomendable seguir de muy cerca los procesos cerebrales durante las dos fases de la enfermedad cancerosa, pero no es una condición sine qua non. Por el hecho de la sincronización de la evolución psíquica, cerebral y orgánica, existe un medio de reconstruirlos en cierto modo, cuando se tiene una cierta experiencia en escaneres cerebrales. Por otra

parte, estos son inofensivos, y por mi parte me hice varios en diversas oportunidades, con o sin contraste. En principio, el escáner es fácil de interpretar, por lo menos en lo concerniente a los hemisferios, por el hecho de que todo desplazamiento de masa y proceso expansivo se reconoce en la comprensión o en el desplazamiento de los ventrículos y de las cisternas.

Me es tan difícil formular reglas generales es este ámbito como me resultaba hacerlo sobre el método óptimo de terapia síquica de los pacientes.

1. Si el conflicto responsable del cáncer está activo todavía, conviene efectuar un “escáner cerebral de base” antes de la solución del conflicto.

a) Este examen de base es importante para la apreciación de las cicatrices residuales. Cuando el paciente sólo puede contarnos sus conflictos, podemos ver en el escáner de base cual ha sido el “impacto” de estos conflictos.

b) El escáner de base es también importante para la apreciación posterior. Puesto que el conflicto no está resuelto todavía, este escáner no presenta ningún edema, mientras que los escaneres efectuados posteriormente, después de la solución del conflicto, deberán presentar edemas intra y perifocales.

c) El escáner de base permitirá darnos cuenta si nos hemos equivocado de conflicto en la terapia. Normalmente nos damos cuenta sin escáner cerebral. Pero hay casos dudosos y críticos, sobre todo después de las recaídas. Entonces es muy importante disponer de un escáner de base.

d) Este escáner es también importante para el paciente. Este querrá ver algo de concreto y para darle seguridad, se puede con ayuda de este escáner darle una verdadera lección de su enfermedad y una demostración de cómo suceden las cosas. Cuando el paciente se da cuenta de que el médico está seguro de su asunto y cree dominarlo, se siente seguro. Porque es esencial que el paciente no se deje invadir por el pánico.

2. Si el conflicto responsable del cáncer está resuelto, es importante hacer cuanto antes un escáner cerebral:

a) La crisis epiléptica o epileptoide esperada puede traer una complicación, que se debería evaluar de antemano. En el infarto de miocardio permite preverlo en un plazo de 15 días, cuando se sabe cuando tuvo lugar la solución del conflicto y como se presenta en el escáner.

b) En el caso de los pacientes cuya fecha de solución del conflicto es incierta –la cual no es tan precisa como un DHS-, un edema cerebral puede crear sorpresas.

c) Durante la fase postconflictológica (pcl), la terapia médica debe aplicarse en función del escáner cerebral.

3. El escáner de control efectuado conjuntamente al control de la evolución sobre el plano síquico, nos informa de la evolución de la enfermedad. Este examen es más sencillo que el de los órganos, por que el edema de curación en el nivel orgánico no es siempre fácil de apreciar correctamente.

a) El paciente y el médico están tranquilos cuando pueden leer “negro sobre blanco” la evolución de la enfermedad. Es muy importante que el paciente pueda constatar con la vista el giro realizado por la enfermedad y simultáneamente se dé cuenta que está fuera de peligro.

b) Informándonos sobre el estado de tumefacción cerebral, el escáner nos ofrece la posibilidad de evaluar la dosis de cortisona, u otros antiinflamatorios, que nos ayuden a frenar una edematización inesperada a nivel cerebral y orgánico, lo que tiene la ventaja de disminuir los riesgos, pero el inconveniente de alargar el tiempo de la curación.

c) Ocurre a menudo que el paciente –sobre todo el no hospitalizado- tenga, después de la última visita, un nuevo conflicto, del que no habla por ser demasiado embarazoso. Pero es muy importante saber este tipo de cosas. Durante la fase activa del conflicto, es difícil de hacerse una idea muy precisa de los focos de Hamer al escáner tomodensitométrico. En cambio, la imaginería por resonancia magnética nuclear, que da una representación contrastada muy neta de los diferentes tejidos blandos, permite discernirlos más fácilmente.

Directivas generales.

Conviene establecer una distinción entre la fase de conflicto activo (fase Ca) y la fase de curación. O fase post-conflictológica (fase pcl).

a) Fase Ca.

Las curas para adelgazar están formalmente prohibidas. Aunque no le cuesten mucho al enfermo, al no tener un gran apetito. Pueden ser fatales para él.

Conviene evitar cuidadosamente toda contrariedad emotiva, agitación o nerviosismo. A raíz del estado de simpaticotonía en el que se encuentra el paciente durante la fase de conflicto activo, puede producirse un resbalón por una razón fútil. Entonces, el enfermo se excita, se afiebra y un nuevo DHS puede hacer “saltar los tapones”. Durante esta fase de conflicto activo, las defensas son mínimas, de manera que el paciente, más débil que nunca, tiene recaídas fácilmente.

Los calmantes de todo tipo no hacen más que producir un leve cambio y se corre el riesgo de que éstos transformen un conflicto agudo activo en un conflicto superagudo en equilibrio.

Para resolver el conflicto, el paciente tiene necesidad de encontrarse en condiciones que correspondan a su

código cerebral. Esto la sociedad actual no lo tiene en cuenta, por lo que nos es necesario transformar nuestra sociedad. Con el tiempo, los enfermos vuelven a ser niños (forma regresiva de comportamiento). El paciente sana de su conflicto de pánico sintiéndose seguro, al igual que el animal que sana de su conflicto cuando huele su terreno protector, su nido, su madre, su jauría, sus congéneres.

b) Fase pcl.

Se debería aconsejar a los hombres aprender de los otros seres de la creación. Todo animal en fase de curación, permanece quieto, duerme abundantemente y espera con paciencia recuperar sus fuerzas simpaticotónicas.

Durante esta fase, ningún animalito se expondrá a los rayos del sol. Tienen un edema cerebral y su instinto, impulso natural inspirado por el código de comportamiento enraizado en el cerebro, les incita a evitar que este edema cerebral sea irradiado directamente por el sol. He conocido pacientes que han muerto por permanecer largo tiempo en un automóvil expuesto al sol o por ingerir simplemente alcohol. Todo lo que favorezca una edematización intensiva es mortal. El calor que despiden un foco de Hamer edematizado en fase de curación, es perceptible al tacto a través de la piel del cráneo. Sería una locura exponer directamente al sol o al alcohol, una cabeza ya de por sí tan afiebrada.

La mejor terapia consiste en calmar estos ardores aplicando sobre estos puntos ardientes de los focos de Hamer en vías de curación, bolsas con hielo o saquitos refrigerantes vendidos en farmacia y conservados en el refrigerador, tomando la precaución de interponer una franela entre la piel y el hielo. La vagotonía es mucho más profunda durante la noche hasta las 3 o 4 horas de la madrugada o inversión del ritmo día/noche, que es a menudo el momento en que la tumefacción es más abundante y cuando los pacientes sufren mayormente. Además de los refrigerantes, los pacientes pueden recurrir a una taza de café y pasar este momento doloroso leyendo un libro. Después se vuelven a dormir de madrugada. Al ritmo semidiurno. Lograr dormir bastante bien pero no lo suficiente. Incluso en ausencia de dolores característicos, ciertos pacientes conscientes de tener además cerebrales importantes, se sienten más seguros con las bolsas de hielo mantenidas sobre los puntos neurálgicos del cráneo, por redecillas de las que se usan para sujetar el cabello. Sin embargo, estas precauciones no son necesarias en la mayoría de los casos.

Algo muy interesante de notar durante la fase de cura postconflictológica, es que la gran falta de energía característica de esta fase, no tiene nada de alarmante.

Es un fenómeno totalmente normal, que desaparece por sí sólo después de la fase de curación.

Por contra para la medicina clásica es un signo alarmante. La fatiga, la falta de energía traducen una grave turbación circulatoria. El cáncer está paralizándola circulación. ¡Es el arco iris que anuncia la cura tal esperada!

Para la medicina clásica es un signo totalmente opuesto. Dolores y tumefacción son para esta óptica, el signo seguro y cierto de la muerte próxima del enfermo canceroso. A partir de los primeros dolores, las enfermedades reciben la orden de inyectar al paciente con el fin de liberarlo de este calvario y ahorrar al servicio este "espectáculo" inútil.

El lector comprenderá ahora por qué no se puede seguir dos terapias tan divergentes. Estos pronósticos perentorios de la medicina clásica, son objetivamente falsos. Lo que les da una apariencia de verdad, es que el paciente intoxicado muere efectivamente. Y así el "sabio" que ha dado la orden de inyectar aparece delante del personal, como el gran "jefe" que una vez más tenía razón. ¡Esto significa olvidar que todo el que sea inyectado con drogas, durante una o dos semanas, acabará tarde o temprano por entregar su alma a Dios!

La morfina y sus derivados son nocivos porque es un veneno celular de efecto simpaticotónico que modifica hasta tal punto las vibraciones orgánicas propias del cerebro, que desde la primera inyección el paciente ya no tiene resorte físico alguno. Queda tan abúlico como un niño y reclama sin cesar nuevas inyecciones para volver a encontrar el estado de euforia provocado por la primera. todo esto, seguido muy pronto por desórdenes psíquicos e intelectuales. Y prácticamente todos los cánceres, tarde o temprano, reciben morfina, cuando los pacientes sufren dolores, a menudo, incluso, contra su voluntad.

Pero sucede también que el paciente no se interesa por informarse más después del pronóstico "usted no tiene ninguna posibilidad", que el médico jefe le ha asestado como un mazazo. Como un inquisidor dueño de la vida y de la muerte.

Las consecuencias de la morfina son tales que el organismo entero deja de funcionar. El paciente ni reacciona ni come más. Las enfermeras arrastran su cama al rincón de los moribundos, donde muere de inanición algunos días más tarde. Cuando se piensa en todos esos infelices sacrificados a la ignorancia de los médicos jefes y profesores autosuficientes, es como para caerle a uno el pelo, como le ocurrió al juez cuando el jefe de neurorradiología de la Universidad de Tübinga se atrevió a decirle que no le interesaba lo

más mínimo saber si Hamer tenía razón o no. ¡Es increíble!

Sólo al creador tiene el poder, a través de la muerte, de privarnos de la esperanza. Mientras tengamos vida, hombres, animales y plantas, tenemos un derecho fundamental a la esperanza. Atribuirse poderes divinos al privar al prójimo de la esperanza, es convertirse en culpable del peor de los crímenes, por estupidez y arrogancia cínica. ¡Por arrogancia y suficiencia han arrancado la última esperanza a los pacientes que se les había confiado!

Los medicamentos en la terapia del cáncer.

Los medicamentos deben simbolizar el progreso de la medicina moderna, o lo que comprendemos por tal. Innumerables pacientes ingieren todos los días, 10 o 20 especies diferentes de medicamentos contra todo lo imaginable. Un médico que no prescribe medicamentos no es un verdadero doctor. Los medicamentos parecen más eficaces cuando son más caros.

¡Gigantesca exageración!

Lo más idiota de todo es que se ha creído siempre que los medicamentos actúan localmente. Se creía que el cerebro no tenía nada que ver. ¡Estos aprendices de brujo! ¡Como si se pudiera engañar a un ordenador como nuestro cerebro! Como si éste no se diera cuenta de lo que los aprendices de brujo están tratando de fabricar y destruir con sus infusiones, sus inyecciones y sus comprimidos.

Prácticamente ningún medicamento actúa de forma directa sobre el órgano, si se hace abstracción de las reacciones locales del intestino después de la absorción oral de un veneno o de un medicamento. Los demás actúan sobre el cerebro y su "efecto" es prácticamente el producido por el envenenamiento del cerebro, o de sus diferentes partes, en el plano orgánico.

En un congreso de cardiología, pregunté a un profesor que describía el efecto sobre el corazón de un medicamento estabilizador del ritmo cardíaco, si estaba seguro de la actuación directa del medicamento sobre el corazón y si su efecto no se ejercía más sobre el cerebro. O lo que es lo mismo, si el medicamento actuaba o no sobre un corazón injertado. No supo qué responder. Se apresuró a decir que la cuestión no estaba aún estudiada, pero ¡que por supuesto el corazón injertado no podía funcionar sin un estimulador cardíaco!

¡Incluso la digitalina, la penicilina y los remedios contra la gripe actúan "solamente" sobre el cerebro.¡

Con excepción de las hormonas, enzimas y vitaminas, ¡prácticamente todo los medicamentos actúan por vía cerebral!.

Advertencia:

Si se hace abstracción de los estupefacientes puros, los narcóticos y los tranquilizantes, quedan dos grandes grupos de medicamentos:

1. Los simpaticotónicos que acentúan el estrés.
2. Los parasimpaticotónicos o vagotónicos que sostienen la fase de recuperación o de reposo.

Dado que el cáncer, una vez resuelto el conflicto e iniciada la fase de curación, es un proceso vegetativo heterofásico, un mismo medicamento no puede ser jamás a la vez "para" y "contra" el cáncer. En consecuencia, un medicamento puede reforzar la simpaticotonía y frenar la vagotonía, o inversamente. Un medicamento no puede actuar simultáneamente en las dos direcciones, porque éstas son diametralmente opuestas.

El primer grupo de los simpaticotónicos comprende la adrenalina, la noradrenalina, la cortisona y la hidrocortisona, además de los medicamentos aparentemente diferentes como la cafeína, teína, penicilina, digitalina y muchos otros más. En principio, se puede recurrir a ellos cuando se desea atenuar el efecto de la vagotonía y reducir al mismo tiempo el edema cerebral, que en sí es una cosa buena y positiva, pero que en exceso en una complicación.

El segundo grupo comprende: todos los sedantes y anticonvulsivos, que acentúan la vagotonía o la simpaticotonía. Lo que diferencia a los simpaticotónicos y los vagotónicos es que en el ámbito cerebral unos atacan áreas específicas y otros lo hacen menos o apenas nada. Esto llevó a los farmacólogos a creer que los agentes operaban directamente sobre un órgano. Podemos probarlo conectando temporalmente un órgano sobre otro circuito sanguíneo. Si el medicamento en cuestión se hace pasar a la sangre y al mismo tiempo al cerebro, el órgano que sólo estaba conectado desde el punto de vista sanguíneo, pero que sigue conectando con el cerebro, reacciona como si estuviese conectado con la circulación sanguínea original. Sabemos también que nada actúa sobre el corazón injertado, ¡por el hecho de las fibras nerviosas están seccionadas!

Una palabra sobre la penicilina.

La penicilina es un citostático simpaticotónico. Su acción bactericida es insignificante y secundaria con relación al efecto que tiene sobre el edema del tronco cerebral. Por esto se puede utilizar en la fase postconflictológica para atenuar el edema del tronco cerebral, en cambio, es inferior a la cortisona en las otras áreas cerebrales. No se trata de minimizar la importancia del descubrimiento de la penicilina y los

demás antibióticos. Ocurre que este descubrimiento ha sido efectuado a partir de premisas y nociones completamente falsas. Se pensó siempre que los productos de desintegración de las bacterias tenían efecto de toxinas y producían la fiebre. Por lo que se intentó matar las pérfidas bacterias para evitar las malvadas toxinas.

¡Era un error!

Lo cierto fue que Fleming “por casualidad” tuvo la suerte de descubrir una substancia proveniente de mohos, que ha atenuado el edema del tronco cerebral. Como todo citostático y antiedemático. Afecta a las bacterias, nuestras asiduas amigas, que son provisionalmente suspendidas de sus funciones. Porque su trabajo se deja para más tarde. Entonces se hará de manera menos dramática.

Como la penicilina y los otros antibióticos, todo citostático tiene un efecto deprimente sobre la hematopoyesis. De ahí su efecto desastroso en el tratamiento de la leucemia, que es la fase de curación del cáncer de huesos.

Dosificación recomendada para la hidrocortisona.

Durante la fase de curación, el 60 o 70% de los pacientes no tienen necesidad de medicamentos. Sin embargo, la decisión sólo se puede tomar después de confirmar con la ayuda de un escaner cerebral que es realmente innecesario. Si no se está seguro, es mejor dar a diario, mañana y noche, durante las 8 semanas siguientes a la conflictolisis, 2x4 mg de hidrocortisona retardada. Con esta dosificación y no ese período de tiempo no hay efectos secundarios que temer. Al cabo de 8 semanas se puede reducir la dosis diaria de 1x4 mg de hidrocortisona retardada.

En cuanto a los pacientes que tienen un edema en el tronco cerebral o que han tenido varios carcinomas, resueltos a la vez, o cuyo conflicto responde del cáncer ha durado largo tiempo, conviene darles 4x4 mg de hidrocortisona retardada, en dosis repartidas durante el día y si es necesario 5x4 mg, o sea hasta un total de 20 mg por día. Por ejemplo, 1x4 por la mañana, 2x4 mg al mediodía y otro tanto por la noche. Los que tengan necesidad de más de 20 mg de hidrocortisona, deben ser tratados en lo posible bajo control clínico.

Paralelo al tratamiento de base de cortisona, todos los simpaticotónicos están indicados, comprendidos la penicilina y otros antibióticos, al igual que todos los antiinflamatorios como antihistamínicos, antialérgicos, anticefalálgicos y antimigraña, etc. Sin embargo, hay formas de evitar los medicamentos reemplazándolos por compresas frías, duchas frías o si el tiempo es fresco, por un paseo con la cabeza descubierta. Nadar en agua fría es igualmente eficaz.

En cambio la sauna no conviene porque puede provocar un colapso central cardiovascular, como la insolación. El medicamento más simple en una taza de café, varias veces al día.

Todas estas recomendaciones valen, por supuesto, sólo para la fase pcl, después de la solución del conflicto.

Recomendación en caso de recaída o de un nuevo DHS.

Se comprende que en caso de un nuevo DHS, cuando el paciente está de nuevo, en simpaticotonía, al cortisona está contraindicada. Por lo que no se puede decir a un paciente “vuelva dentro de tres meses”. Sin antes haberle avisado sobre esta circunstancia. Si continua tomando cortisona su conflicto se intensificará. Es necesario que el paciente no suprima la cortisona de golpe (cf. Abajo), pero en este caso conviene eliminar la cortisona en el espacio de algunos días. Lo mejor sería resolver de inmediato el nuevo conflicto y que los medicamentos se puedan mantener tal cual.

Un punto fundamental.

Hay que explicar muy bien a cada uno de los pacientes que los medicamentos que se les dan, no constituyen un tratamiento del cáncer, sino que pretenden solamente atenuar el edema cerebral. Que se constituyen, en consecuencia, una medida de precaución para evitar las complicaciones durante la autocuración del cerebro y del órgano cerebral.

Reducción progresiva de la cortisona, eventualmente con ayuda de ACTH.

En lo posible no hay que interrumpir súbitamente la cortisona. Esto no es nuevo, todo médico lo sabe. Al final del tratamiento, conviene inyectar ACTH retardada (corticotrofina) Esta medida sólo se aplica cuando el paciente ha recibido dosis elevadas de cortisona. En el caso de un nuevo DHS o de un DHS de recaída, conviene reducir progresiva pero rápidamente la cortisona, conforme no hay medio de resolver inmediatamente el conflicto.

La crisis epiléptica.

En el curso de la fase postconflictológica, todo paciente hace una crisis epiléptica o epileptoide más o menos fuerte. En los casos graves conviene siempre administrar de inmediato 50 mg de hidrocortisona en inyección intravenosa, repitiendo eventualmente la misma dosis una segunda vez, 6 u 8 horas más tarde. A menudo se llega a atenuar o incluso evitar

totalmente la crisis epiléptica administrando profilácticamente pequeñas dosis de cortisona.

3. El plano orgánico: Terapia de las complicaciones orgánicas.

Conviene precisar que no soy totalmente hostil a las intervenciones quirúrgicas. Incluso perfeccioné hace años un escapelo con la finalidad de facilitar el trabajo de los cirujanos, al ser su afilado 20 veces superior al de uno normal. Soy partidario de utilizar todo lo que puede aliviar al paciente.

En lo referente a los trabajos del cirujano según la óptica de la Ley Férrea del Cáncer existe un cierto número de observaciones que el paciente debe tener en cuenta.

1. En la perspectiva de la medicina clásica, la cirugía ignoraba hasta ahora que el cáncer, en el nivel orgánico, es relativamente poco importante y que deja de progresar desde que el conflicto se resuelve en el plano psíquico y hay inversión de código en el nivel cerebral. Las secuelas del proceso llamado cáncer es biológicamente de una importancia muy secundaria para el organismo.

2. En consecuencia, la cirugía clásica no ha tenido en cuenta las correlaciones entre los órganos operados y el ordenador que es nuestro cerebro. Salvo excepción loable, los neurocirujanos han operado inocentemente lo que tomaban por “tumores cerebrales”, pero que en realidad sólo eran focos de Hamer relativamente anodinos, generalmente sanos o en vías de curación.

3. De todas maneras, la cirugía clásica, salvo rara excepción, no ha discernido un nexo de causa y efecto entre psiquismo y osteolisis. El lector está ahora bastante informado compra para darse cuenta de las catastróficas consecuencias que esta falta de discernimiento ha tenido para los pacientes.

4. La cirugía clásica no está preocupada, salvo excepción notable, de los procesos de orden vegetativo que correlacionados con el cáncer, se desarrollan según un esquema bien determinado. Está bien darse cuenta ahora retrospectivamente a qué gran peligro se exponía un paciente canceroso, cuyo conflicto se resolvía y que se encontraba, en consecuencia, en estado de profunda vagotonía. A menudo, la importancia de la edematización cerebral seguida de una anestesia general podía ser fatal. Operar sin antes haber tomado conocimiento del escaner cerebral del paciente canceroso era hacerle correr un riesgo enorme. Si la operación no es de necesidad vital, es de contraindicación absoluta, sobre todo si el foco Hamer se sitúa en el tronco cerebral, en proximidad de los centros vitales. Sin contar que

una operación efectuada durante la fase postconflictológica de curación vagotónica, constituye de todas formas un riesgo enorme sobre el plano orgánico. Dado que durante esta fase todo sangra y supura. El riesgo de complicación es colosal. Si es absolutamente necesario, más vale operar el tumor canceroso una vez terminada la fase de curación.

5. Si el paciente se encuentra todavía en la fase de conflicto activo el cáncer proliferará después de la operación al igual que antes. La operación es inútil y contraindicada en esta fase, ya que el paciente tendrá una recaída, que lo hundirá en el pánico cuando tome conciencia de su estado.

El paciente, dueño de sus decisiones en materia de intervención quirúrgica.

En la óptica de la nueva medicina, el paciente en un asociado, a quien el médico puede ofrecer su ayuda. Estoy convencido que en el futuro, la mayoría de los pacientes renunciarán a la ayuda quirúrgica cuando se les pida la opinión si se debe o no operar su tumor inofensivo.

Por el hecho justamente de que para la gran mayoría de los pacientes no hay peligro en casa y ninguna necesidad de operar, estoy convencido que el porcentaje a querer ser operado será mínimo. Todo paciente razonable reflexionará dos veces antes de correr el riesgo de hacerse operar un tumor inofensivo, sobre todo en la fase de vagotonía.

Estimo que en el futuro las escisiones de tumores representarán sólo un 10% de lo representado actualmente. Serán “operaciones anodinas”. Ya nunca más serán necesarias las ablaciones mutilantes cuyo “ritual” exige que todo quedé muy limpio, “cortando carne viva en su alrededor”.

Nos contentaremos con suprimir solamente los obstáculos mecánicos.

No nos hagamos ilusiones, se necesitará tiempo para que sea “extirpado” este pánico, inculcado profundamente en nuestras conciencias. Hasta entonces cuantas “brujas” deberán pasar por la hoguera de una “inquisición” anacrónica.

En cambio, lo que necesitamos en una “pequeña cirugía” para remediar las pequeñas complicaciones como un drenaje de ascitis en la vena femoral, un drenaje pericárdico en la pleura. Etc. Estas pequeñas intervenciones importantes pueden ahorrar muchos sufrimientos al paciente. Pero esta pequeña cirugía sólo tendrá sentido y razón en la perspectiva de la nueva medicina. Así, cuando un ascitis (acumulación de líquido en la cavidad peritoneal), deje de ser interpretada en la práctica médica como el “principio del fin”, para transformarse en el rayo de esperanza

que anuncia la curación, ¡se abordará de otra manera una complicación de este síntoma favorable!

Alternativa: "la eliminación natural de cáncer".

Hacer de detective médico es una profesión apasionante. Estoy encantado con descubrir que las bacterias son nuestras amigas, nuestras auxiliares benévolas, altamente especializadas, nuestras "simbiontas" ¿por qué rechazar su ayuda gratuita?

El despeje de una carcinoma colonizado por inofensivas bacterias tuberculosas de tipo "bovino" es tal vez menos peligroso y más natural, que una enorme operación abdominal. Sería necesario comenzar por adquirir una cierta experiencia de esta nueva "terapia biológica". De todas maneras, la indicación de una tal "operación biológica" dependerá en gran parte de la localización del tumor. Por otra parte, se tratará en primer lugar de establecer si esta operación (biológica o mecánica) es absolutamente necesaria, a causa de los riesgos de oclusión intestinal.

Será necesario escribir nuevos manuales, con nuevas indicaciones, porque partimos de una base totalmente nueva.

Una palabra aún sobre la cobaltoterapia.

La utilización de las emanaciones radioactivas del cobalto 60 pretendía calcinar los nódulos o los tumores cancerosos. Esta indicación de orientación puramente sintomática es ahora superflua. Pero puede ocurrir que un glangio linfático constituya un gen puramente mecánico, del cual no se podrá desembarazar más que a costas de una gran operación, pero que lo podemos suprimir de manera más suave con una irradiación (p.e. en un "hodgkin"). En consecuencia., antes de arrumbar todas las bombas de cobalto, se debería conservar una para este tipo de casos particulares.

En la lógica de este sistema, se evidencia la necesidad de revisarlo todo escrupulosamente, lanzar la mayor parte por la ventana, cerrar dos tercios de nuestros hospitales construidos y equipados con gran lujo y donde se efectuaban esas operaciones mutilantes de cáncer y dando los tratamientos postoperatorios "usque ad finem" eran reglamentarios. Los pacientes podían considerarse felices por salir vivos de un establecimiento tan terrorífico. Es necesario que eso cambie. La era de los ídolos y de los falsos dioses de la medicina está caduca. Siento llegar una nueva era. ¡La era de la nueva medicina!

5. El sistema ontogenético de los TUMORES y de las enfermedades equivalentes al cáncer y el sistema microbiano condicionado por la ontogénesis

El sistema ontogenético de los tumores y de las enfermedades equivalentes al cáncer:

El sistema ontogenético de los tumores es general y lógico en si mismo. Es natural que en última instancia sea una consecuencia de la LEY FERREA DEL CANCER y del descubrimiento de los FOCOS de HAMER en el cerebro. Pero este completo sistema ontogenético de la medicina sobre todo de los tumores, es comparable en la medicina a la importancia del sistema periódico de los elementos en las ciencias exactas. Describe ampliamente el sinnúmero de correlaciones de toda la medicina!
EL SISTEMA ONTOGENETICO DE LOS TUMORES y de las enfermedades equivalentes al cáncer dice:

1. A las tres hojas embrionales les corresponden también tipos específicos de tejidos histiológicos, que son iguales o al menos parecidos entre sí. Solamente la hoja intermedia o mesodermo se subdivide en un mesodermo antiguo o del cerebelo y uno nuevo o mesodermo del cerebro. El mesodermo cerebeloso se comporta de forma parecida al "entodermo del tronco", mientras que el "mesodermo de la corteza" se comporta de forma similar al ectodermo de la corteza.

2. En el caso de un DHS con la aparición de un FOCO de HAMER, los órganos que están en correspondencia con este FOCO de HAMER reaccionan con la correspondiente "reacción de hoja embriológica".

Hoja interior FOCO de HAMER en el tronco-carc. adenoide (tumor: aumento de tejido)

FOCO DE HAMER en el cerebelo carc. compacto (tumor: aumento de tejido)

Hoja intermedia FOCO de HAMER en la sustancia blanca de los hemisferios cerebrales, Carc. de necrosis (tumor: disminución de tejido)

Hoja exterior FOCO de HAMER en la corteza carc. de úlcera epitelar (tumor: disminución de tejido)

3. La fase de curación después de la conflictolisis es muy diferente en las tres hojas embrionarias.

Hoja interior: el cáncer deja de crecer, enquistamiento o reducción por hongos o micobacterias, por ej: bacterias de la tuberculosis

Hoja intermedia:

a) mesodermo cerebeloso: deja de crecer, enquistamiento o reducción por bacterias como en la hoja interior, por ej: carc. De seno con bacterias o micobacterias.

b) Mesodermo de la subcorteza: restitución con hinchazón y rápido crecimiento como una sarcoma, o

en el caso de un hueso con callo aumentado como sarcoma óseo. El veloz crecimiento es completamente inofensivo y desaparece al final de la fase normal de curación de forma espontánea, o restitución por cicatriz con la ayuda de virus.

Con la LEY FERREA DEL CANCER se conformó por primera vez - y esto lo han confirmado todo los médicos- un sistema claro de todo el aparato creado alrededor de la esencia de los tumores. Pero muchas preguntas quedaron abiertas. Ahora, me parece que he logrado encontrar un vasto sistema que no solamente contiene los tumores sino toda la medicina en su fundamento. Porque los desfases en nuestros comportamientos por conflictos biológicos son solo un caso especial, el caso negativo, una disfunción de una parte del cerebro, el FOCO de HAMER, en el que anteriormente todo funcionaba con una precisión admirable. Lo fascinante de este mal manejo es que, aunque el DHS moviliza a todo el organismo, esta disfunción o mal manejo de ninguna manera es arbitrario, tiene el objetivo de poner a disposición todas las fuerzas posibles para este "último chance" de la lucha por la sobrevivencia. Por ello en realidad ya no se trata de una disfunción sino de otra cualidad del mismo proceso lógico.

La subdivisión de los tumores

Durante años vague por la hipoteca asistemática morfológica (de forma) e histiológica (de estructuración microscópicamente fina) de las tumescencias, hinchazones, tumores, carcinomas, sarcomas, seminomas, corionepiteliomas o gliomas, incl. Lo que la medicina facultativa ha denominado metástasis.

Por fin me parece haber encontrado una subdivisión que, con mayores o menores cambios, se utilizará por decenios.

Es la subdivisión según la historia del desarrollo o embriología!

Si ordenamos todos estas diversas tumefacciones o hinchazones según la historia de su desarrollo, o en su caso, según los criterios de las diversas "hojas embriológicas" entonces se ordena todo casi por sí sólo.

Si el cerebro en el humano y el animal corresponde al ordenador humano afinado en millones de años, entonces por lógica también los órganos corporales correspondientes a un época del desarrollo y tienen que "vivir juntos" dentro del ordenador cerebro.

Por lo general los embriólogos subdividen el desarrollo embriológico en "hojas embriológicas", en entodermo o "hoja interior", el mesodermo o "hoja intermedia" y ectodermo o "hoja exterior". La mayoría de nuestros órganos provienen solamente de una de estas hojas, por ej. El tracto estomacal e intestinal (sin recto y los 2/3 superiores el esófago, curvatura menor del estómago, conductos biliares del

hígado e islotes del páncreas) corresponde al entodermo, la hoja interior. Pero como el intestino además tiene vasos sanguíneos que pertenecen a la hoja intermedia, digamos que el intestino tiene "partes mesodermales". Y dado que el intestino además tiene una red nerviosa, el denominado "sistema nervioso vegetativo" además contiene "partes ectodermales" Pero si se dice que un órgano es por ej. De origen entodermal, entonces no se hace referencia a sus partes mesodermales (vasos) o ectodermales (nervios), porque estos están en todos los órganos.

Pero también existen órganos que están compuestos de diversas hojas embrionarias por su función. Se trata sobre todo del área de la cabeza, los pulmones y el corazón, estómago, hígado, páncreas, duodeno y el área vesico-vagino-anal, incl. la pelvis renal. Algunos de estos órganos que por su función se conjugaron más tarde, y que ahora estamos acostumbrados a denominar órgano, tienen sus centros de relé en partes muy apartadas en el cerebro.

Ej: El "útero" en realidad está compuesto por 2 órganos, un orificio y cuello del útero y un cuerpo uterino con las trompas. Estos dos órganos al parecer llegaron a conformar un órgano el "útero" pero corresponden a dos hojas embrionarias por sus mucosas y tienen sus centros de relé en partes totalmente diversas del cerebro:

Orificio y cuello del útero en la zona periinsular izquierda

Mucosa del cuerpo uterino en el puente del tronco

En correspondencia con esto las formaciones histiológicas también son completamente diversas: orificio y cuello del útero tienen epitelio pavimentoso. Cuerpo uterino tiene epitelio adenoide (cilíndrico). Además la musculatura mesodermal del útero tiene su relé en el mesocéfalo (tronco).

Por ello al principio me fue tan difícil descubrir las correlaciones. A la inversa, los órganos que en el cuerpo están muy distantes, como por ej. El epitelio pavimentoso de recto, vagina, venas coronarias y laringe en gran parte se encuentran muy cerca en el área periinsular izquierda, igual que el epitelio pavimentoso interbronquial, el epitelio de la íntima coronaria y el epitelio de la vejiga perinsular derecho del cerebro. Y si no habría comparado con insistencia las regiones cerebrales, por ej. El "homúnculo" (ver gráficos), formaciones histológicas, resultados sobre investigaciones embriológicas de otros textos de estudio y mis CT's cerebrales incl. Las historias clínicas, estaría hoy aún reflexionando los que en casi todos los textos sobre embriología dice erradamente, sí, lo que es falso, porque nadie nunca supuso que existía una conexión.

Ahora, por ej., se que las áreas de mucosas con cubierta de epitelio pavimentoso se corresponden y son de origen ectodermal, es decir que en el cerebro también se corresponden.

Así se conjugan órganos tan distintos como la mucosa bucal, bronquial, de laringe y epitelio branquial (quistes), la íntima de las arterias coronarias, íntima de las venas coronaria, mucosa del recto, mucosa del recto, mucosa del orificio y cuello del útero. Todos tienen su centro de relé periinsular derecho e izquierdo y corresponden a conflictos sexuales, de territorio y de marcación territorial.

"Mesodermo cerebelar" y "ectodermo cortical"

Diversas dificultades tuve cada vez que debía superar los conocimientos embriológicos, como en éste capítulo. Para los embriológicos ciertas preguntas no eran de importancia. Por ello no las tomaron en cuenta la suficiente. La piel es de origen ectodermal, pero está claro que sólo la epidermis. La epidermis sin dermis (corium) porque ésta es de origen mesodermal. Y algo más?

Oh sí, porque existen diferencias muy sutiles entre las denominadas capa cutáneas. Existe una capa cutánea interna (corium) de origen mesodermal que contiene glándulas (sudoríparas, sebáceas) y melanoforos. Sobre ésta existe la epidermis exterior compuesta por epitelio pavimentoso, de origen ectodermal. Contiene las terminaciones nerviosas sensibles táctiles más superficiales y en la parte interior también una capa de melanoforos.

La pequeña diferencia es que una célula tienen invención del cerebelo y las otras de la corteza. Y esto por su parte no sólo que determina su función sino su construcción histiológica y las diversas "reacciones del tumor" - o formaciones.

Mesodermo cerebeloso

Aproximadamente en la época de nuestra historia de la evolución, cuando nuestros primitivos ancestros empezaron a pasar del medio acuoso a la tierra, en el tiempo en que el cerebelo estaba aún en construcción, el ser humano necesitaba una piel que no sólo lo estabilizara, pero que lo protegiera del excedente de rayos solares, evitara el resecamiento, etc. Este órgano lo quiero denominar la

Piel mesodermal cerebelosa.

Esta piel del cerebelo no debía soportar mayores pesos mecánicos, pero el individuo ya podía moverse de forma reptante. La piel tenía una "sensibilidad protopática" inespecífica, es decir que era sensible a la extrema presión y temperatura, ergo, era capaz de adaptarse y reactivar su las condiciones ambientales variaban extremadamente. Esta piel almacenaba los melanoforos que por sus pigmentos podían proteger especialmente de la radiación ultravioleta del sol; además esta piel tenía la posibilidad, por las glándulas sudoríparas, de cubrir la piel con una película líquida

para producir sudor que al evaporarse produce frío en la piel y la protege de la desecación. De esta forma el individuo ya estaba bastante protegido de los peligros de la esfera vital.

Después de la formación de esta piel cerebelosa, cuyo centro de relé se encuentra en la parte posterior media y lateral del cerebelo - en caso de conflicto: conflicto de laceración del cuerpo ileso, y además: conflicto de suciedad- se desarrolló el comportamiento mamífero. Lógicamente las mamas se remitieron a la piel. En consecuencia las glándulas mamarias son repliegues de la piel cerebelosa, de la que el lactante extrae su leche. En el cerebelo todo está ordenado y ubicado en fila.

El epitelio adenoidal de los conductos galactóforos ya no pertenece al mismo tejido glandular del tracto intestinal, sin embargo se parece desde el punto de vista morfológico más que el epitelio pavimentoso de la capa cutánea más externa. Ambas son muy diversas - porque, claro, el sitio de origen en el cerebro es muy diverso! La mejor denominación para el epitelio adenoidal de los conductos galactóforos, de las glándulas sudoríparas y sebáceas de acuerdo a esto sería "el tejido adenoidal cerebelar".

La piel del cerebelo compone también la "piel interna" del cuerpo, en el abdomen del peritoneo, en el tórax la pleura y en el espacio mediastínico del pericardio. Aquí se diferencia además el peritoneo parietal (cubre la pared exterior) y el peritoneo visceral (cubre el órgano), de igual manera el pleura parietal y el pleura visceral y el pericardio parietal y el visceral.

Su cáncer se denomina por ello mesotelioma.

El cáncer que aparece aumenta la piel cerebelosa, y es visible! Y esta piel cerebelosa es responsable además del edema, en este caso los denominados derrames de la fase de curación, el derrame peritoneal o hidropesta abdominal, el derrame de pleura y el temido derrame de pericardio con el tapón de pericardio con el tapón de pericardio! En principio es algo muy bueno, sin embargo le temo mucho como complicación de la fase de curación.

Los FOCOS de HAMER

Desde que se puede observar en el cerebro, mediante tomografía computarizada, acumulaciones de glía, observables incluso mejor, utilizando sustancias de contraste, el diagnóstico por regla general simple ha sido el mismo: tumor cerebral.

En 1982, un año después del descubrimiento de la LEY FERREA DEL CANCER, logré encontrar, de forma prospectiva, un FOCO de HAMER inmenso en la fase de curación de un paciente afectado por un conflicto territorial, que presentó un infarto de miocardio como crisis epileptoide. A partir de ese momento comprendí que los tumores cerebrales no existen, en efecto, que estos fenómenos tenían que

estar relacionados con la fase de curación de un conflicto biológico.

El término FOCO de HAMER proviene de mis enemigos que se mofaban denominando a estas imágenes cerebrales que yo había encontrado "los misteriosos FOCOS de HAMER".

Empecé a estudiarlos con detalle y pronto logré diferenciarlos desde el inicio de la fase de curación.

Pero en aquel entonces ya había descubierto la ley del carácter bifásico de las enfermedades, por lo que naturalmente podía incluir, que a cada proceso propio de la fase de curación le corresponde un proceso en la fase de conflicto activo.

Desgraciadamente en muchos pacientes los FOCOS de HAMER en la fase de curación se reparan mediante almacenamiento de células gliales (tejido conjuntivo), quedando, como resultado, una mayor rigidez del tejido. El foco se mantendrá asintomático mientras el organismo no caiga en un conflicto de la misma índole afectándose la misma zona del cerebro.

Aparecieron entonces inmensas dificultades:

1. En los casos de cáncer, enfermedad en cuyo estudio me había concentrado en aquel entonces por creer haber descubierto los mecanismos que la producen, no era, ni mucho menos, habitual, pedir un TAC cerebral. Este tipo de estudios eran, en aquel entonces, sumamente costosos, por lo que uno podía estar contento si conseguía una única serie de tomografía cerebral.

2. Empecé primero intentando aclarar la topografía de los FOCOS de HAMER en el cerebro, cosa que fue sumamente difícil, puesto que si se lograba visualizar algo en el cerebro, podía tratarse también de un proceso antiguo ya concluido y sin relación alguna con el suceso conflictivo actual del paciente. Además no sabía sin el paciente presentaba otros carcinomas no diagnosticados hasta el momento, cosa perfectamente posible en el caso de un conflicto biológico reciente.

3. Encontré conflictos muy extendidos compuestos por una serie de conflictos menores con contenidos similares, de los cuales hoy conozco que estaban afectando diversos relés mediante un solo FOCO de HAMER, es decir, el paciente había sufrido uno o varios conflictos con diversos aspectos conflictuales, apareciendo todos en el mismo momento del DHS y provocando todos la aparición de un único y masivo FOCO de HAMER.

Por otro lado encontré pacientes que presentaban varios FH simultáneamente en diferentes partes del cerebro. Todos, estos focos, no obstante, tenían algo en común: tenían que representar la fase de curación, siempre y cuando el paciente presentase síntomas propios de la fase PCL de conflicto resuelto.

4. Cada uno de estos FH en fase de curación tenía que presentar algún tipo de formación cerebral, visible mediante algún método de diagnóstico por imagen, que representase el conflicto en fase activa. Empecé a observar unas imágenes en diana, pero

éstas eran tachadas por los radiólogos, siempre que me dirigía a ellos, como artefactos propios del aparato. También encontré estructuras en semicírculo: unas limitadas por el cráneo, como también otra limitadas por el borde lateral de la propia tomografía

5. La colaboración de los radiólogos fue prácticamente nula. Algunos de ellos practicaban radioterapia y de ninguna manera podían ni siquiera pensar que mis postulados pudiesen ser ciertos. Otros, y en aquel entonces eran muy pocos los radiólogos que poseían un TAC, me comunicaron a secas que si aceptaban las teorías de Hamer ninguna clínica iba a seguir trabajando con ellos. Un TAC cerebral se pedía siempre, exclusivamente, cuando había la sospecha de un tumor cerebral o de "metástasis cerebrales".

6. Puesto que yo no poseía un TAC propio, carecía de la posibilidad de llevar a cabo investigaciones sistemáticas y de repetirlas con diferentes ángulos de corte. Solo podíamos contar con lo que "caía de la mesa de los señores" y esto era muy poco. Con frecuencia sucedía que al paciente no se le entregaban las tomografías. Solo se le entregaba un informe radiológico que normalmente no tenía ninguna utilidad.

7. Conociendo los FOCOS de HAMER correspondientes a la fase de curación, llegué a postular que estos FH tenían que haber estado presentes previamente en la fase de conflicto activo, pero esto no fue aceptado por los radiólogos: "Sr. Hamer allí no vemos nada".

8. Observé muchos FOCOS de HAMER que no imaginaba que pudiesen producir un cáncer. Se trataba de los relés cerebrales motores, sensitivos y de la sensibilidad del periostio, que a nivel orgánico no producían cánceres sino enfermedades equivalentes. Yo no contaba con estas enfermedades, pues estaba concentrado en el cáncer. Con frecuencia sucedió que encontraba muchos más FH de los que buscaba en un principio, y en aquellos casos en los cuales el paciente aun se encontraba en la fase de conflicto activo, no se encontraba nada.

También fue frecuente el hecho de que un paciente presentara un tumor inmenso imposible de visualizar mediante TAC cerebral. Otros presentaban un tumor pequeño en plena fase de curación, encontrándose en ellos un FOCO DE HAMER amplio en el cerebro.

Finalmente no me quedó ninguna alternativa que seguir el camino de todo investigador científico, dedicándome, con 99% de transpiración y un 1% de inspiración, a la comparación de un sinnúmero de tomografías cerebrales e historias clínicas.

En un principio apareció una nueva dificultad hasta que comprendí la importancia que tiene la lateralidad (zurdo, diestro). Si mis investigaciones no hubiesen partido como siempre del órgano afectado, la dificultad y la posibilidad de equivocarme en mis apreciaciones hubieran sido mucho mayores, puesto que la correlación órgano - cerebro y cerebro - órgano siempre son las mismas, mientras que la correlación

psiquis - cerebro y cerebro - psiquis varia de acuerdo a la lateralidad. Un ejemplo: hemorroides aparecen en la fase de curación de un conflicto de identidad en la mujer diestra o en la fase de curación de un conflicto de disgusto en el territorio un hombre zurdo. Por otra parte, si en un sitio determinado del lóbulo temporal del hemisferio izquierdo aparece un FOCO de HAMER edematizado, entonces, en todos los casos presentará al paciente hemorroides, es decir, úlceras del epitelio plano rectal en proceso curativo. Por otra parte, si un paciente presenta úlceras rectales en fase de curación, es decir, hemorroides, entonces presentarán siempre en el cerebro, es una región específica del lóbulo temporal izquierdo un FH en curación.

En un principio logré diferenciar entre cánceres y enfermedades equivalentes mediante el estudio de cientos y más tarde de miles de tomografías cerebrales. Luego encontré la localización correcta, es decir, la correlación topográfica respecto al órgano. Hay que subrayar que para muchas funciones orgánicas, como por ejemplo la sensibilidad del periostio que recubre todo nuestro sistema esquelético, solo se encontraba una imagen blanquecina a nivel cerebral, pues explorar el periostio propiamente dicho era difícil o incluso imposible. Ningún tratado de medicina habla de la sensibilidad del periostio.

Las imágenes cerebrales en diana consideradas por los neurorradiólogos durante 1 ½ décadas como artefactos circulares visibles en tomografía cerebral:

Se mantiene aún la discusión sobre los supuestos artefactos circulares que existen en realidad, pero que aparecen aproximadamente en uno de cada 100 pacientes en la fase de conflicto activo. Estas imágenes que, exceptuando muy pocos casos completamente evidentes, considero como FOCOS de HAMER con forma de diana, han sido negados como tal por los radiólogos que muy lejos de aceptarlos como hechos los consideran como artefactos, es decir, como fallos del aparato.

Durante años se intentó evadir estos fenómenos, hasta que tuve una gran idea sustentada por mis estudios universitarios de 12 semestres de física. Pedí una cita con el jefe de la sección de tomografía cerebral de la casa Siemens, el SR, Feindor. Tuvimos una charla agradable, en la cual le pedí definir conjuntamente los criterios que tenían que cumplirse en el caso de un artefacto circular y, por otra parte, los criterios que definían lo que no es un artefacto. El sr. Feindor es ingeniero y no tuvimos problema alguno en encontrar las circunstancias que tienen que cumplirse en uno y en otro caso. Esto fue el 18.12.1989. El 22.12.1989 se firmó el protocolo definitivo.

Desde entonces se ha desatado entre los neurorradiólogos auténtico pánico. Esto se evidenció

muy pronto, cuando en enero del año 1990 planificamos una verificación. Le pedí al Sr. Director Feindor que me permita llevar a cabo una comprobación con el aparato de la casa madre de Erlangen. Dicho estudio debía llevarse a cabo durante cuatro semanas y una vez finalizado, un grupo de neurorradiólogos debía constatar, junto con una delegación de la casa Siemens que los casos presentados no eran artefactos del aparato sino verdaderos hallazgos; es decir, hechos reales.

La fecha en la que debía llevarse a cabo esta conferencia se pospuso reiteradas veces, hasta que un representante de la casa Siemens me comentó confidencialmente: "Sr. Hamer, hemos tenido los peores problemas con los neurorradiólogos". Sin lugar a dudas se manifestó claramente una total desaprobación..

Esta conferencia había sido preparada minuciosamente. Se había llevado a cabo todo tipo de pruebas planificadas en colaboración con Siemens. Pruebas en las que, por ejemplo, a cada paciente se le hacían dos tomas, un centrado y otra con una desviación lateral de 2 cm de la línea media, para constatar si las imágenes en diana se mantenían a nivel cerebral siempre en un mismo lugar, cosa que sucedía realmente. También se realizaron en un mismo paciente tomas de control en diferentes momentos y con diferentes aparatos, para observar la evolución de las imágenes en diana.

El hallazgo de imágenes únicamente en ciertos cortes mientras que en otros no, también supuso un criterio seguro que descartaba el hecho de tratarse de artefactos.

A lo largo de todas estas investigaciones que llevaron mucho tiempo y esfuerzo, y mucha dedicación para con los radiólogos, encontramos algo sumamente interesante: un radiólogo opinó en un momento dado que él también observaba dichas imágenes en diana en los órganos, comprendiéndose que entonces debía tratarse realmente de artefactos.

A partir de este momento se despertó en mí un auténtico interés por las imágenes en diana a nivel orgánico, de manera que empecé a estudiarlas sistemáticamente. Descubrí que en los órganos compactos de los cuales se pueden hacer tomografías, como el hígado, bazo, parénquima renal, hueso, etc., aparecían verdaderamente imágenes en diana, visibles en la mayor parte de casos solo en un principio y que eventualmente reaparecían más tarde como en el caso del hueso, cuando éste se recalifica. Se constató el hecho sorprendente de que supuestamente el cerebro y el organismo se correspondían mutuamente presentando imágenes en diana al mismo tiempo, imágenes que a nivel orgánico también presentaban una evolución determinada. Así observamos, por ejemplo en el hígado, dichas imágenes clásicas sólo en la fase inicial de un carcinoma hepático solitario. Más tarde el carcinoma hepático solitario aparece oscuro en la tomografía y se dejan de ver las

imágenes en diana. En el curso de una curación natural mediante tuberculosis se observan claramente imágenes circulares calcificadas, en especial cuando no ha sido necesario que se formara una auténtica caverna, es decir, un agujero en el hígado, sino cuando el carcinoma hepático paró tempranamente su evolución, necesitando el nódulo circular hepático para su curación solamente de una intervención mínima por parte de las micobacterias.

El cerebro cefálico y el cerebro orgánico:

Si se contempla todo correctamente tenemos un cerebro cefálico, bien conocido por todos. Por otra parte están las células orgánicas, cada una con su núcleo celular. Las células están conectadas e interrelacionadas entre sí, pero también cada núcleo celular, es decir cada mini-cerebro está relacionado con todos los demás.

La suma de todos estos mini-cerebros se puede considerar como segundo cerebro. Esto significaría que en caso de un conflicto biológico una zona cerebral denominada FOCO de HAMER estaría en exacta correlación con otra zona análoga a nivel orgánico denominada hasta ahora cáncer, enfermedad equivalente o alteración orgánica.

En el caso de una estimulación sensorial, por ejemplo, el cerebro orgánico transmite informaciones al cerebro cefálico, mientras que, por lo contrario, en el caso de una respuesta motora el cerebro cefálico envía informaciones y órdenes al cerebro orgánico.

Aún no conocemos con exactitud lo que sucede a nivel electrofisiológico en cada una de las células del cerebro y de los órganos o lo que sucede en los relés o zonas de control cerebral.

Este conocimiento, no obstante, no es imprescindible para llevar a cabo un trabajo clínico que considere estas imágenes en diana como hallazgos significativos.

EL FOCO de HAMER en la fase CA y en la fase PCL:

Cuando aparece un DHS un relé específico del cerebro queda marcado con una imagen en diana.

En torno al centro de este relé se forman círculos concéntricos muy definidos que parecen una diana. “Imagen en diana” significa que el FOCO de HAMER se encuentra en la fase de conflicto activo.

La localización del foco no es cualquiera, sino es precisamente aquel relé del ordenador cerebral que el individuo ocupa de forma “asociativa”, según el contenido del conflicto, en el momento del DHS. En ese preciso instante, a partir del FOCO de HAMER se afecta también el órgano correspondiente enfermando de cáncer. Es sorprendente el hecho de poder además comprobar la afectación del órgano por la aparición

de una imagen en diana, en especial en los órganos en los cuales se puede realizar una tomografía, como son: hígado, bazo, hueso, riñón, etc.

A medida que crece el conflicto crece también el FOCO de HAMER a nivel cerebral, es decir, se afecta una región cada vez mayor o simplemente se altera cada vez más la misma zona afectada. Al mismo tiempo progresa también el cáncer a nivel orgánico, es decir, el tumor aumenta su tamaño mediante mitosis celulares (endodermo), aumenta la necrosis (mesodermo) o aumenta la ulceración en tamaño o en número, pudiendo aparecer úlceras múltiples y pequeñas (ectodermo).

En mi primer libro de bolsillo del año 1984: “Cáncer – Enfermedad del alma, cortocircuito cerebral”, aún describía el FOCO de HAMER en fase de conflicto activo como un cortocircuito, pues aún no conocíamos nada sobre los procesos bioeléctricos cerebrales. En la actualidad no lo denomino de esta manera, puesto que bajo cortocircuito se comprende, por lo general, una alteración del programa. Y este no es el caso – o muy limitadamente – del FOCO de HAMER.

Se puede decir que se trata de una alteración del programa normal; una alteración con cuya aparición el organismo cuenta ya de entrada:

Pero incluso la palabra alteración no es del todo correcta, pues se trata en realidad de un programa especial o de urgencia. Es decir, cuando un individuo es sorprendido con una situación que jamás hubiese esperado, inicia un programa especial, denominado conflicto biológico, que tiene como finalidad el devolver al individuo a la normalidad. Este programa especial no solo está dirigido al individuo en sí, sino que puede, según el caso, incluir algunos o muchos congéneres, pudiendo estar centrada la finalidad, por lo tanto, más bien en la familia o en el clan.

Un ejemplo: Una madre vive ante sus ojos el accidente y la pérdida de consciencia de su hijo de tres años. Si la madre lo vive como un DHS, esto desencadena un conflicto biológico muy específico: un conflicto de preocupación madre – hijo. Este conflicto tiene en todos los tres niveles un sentido y un significado muy especiales: a nivel psíquico todo el pensamiento y la acción girarán en torno a la recuperación del niño. A nivel cerebral se observa en una mujer diestra un FOCO de HAMER con imagen en diana en la parte lateral y derecha del cerebelo, que demuestra la presencia del conflicto activo. A nivel orgánico observamos un crecimiento de glándulas mamarias de la mujer y madre. La mama izquierda aumenta de tamaño a expensas de tejido glandular, de tal manera que la madre es capaz de producir más cantidad de leche. Esto es un suceso completamente normal en la naturaleza y los pueblos aborígenes. Con esto se consigue que el niño pueda obtener más cantidad de leche, pueda alimentarse mejor y logre recuperarse con mayor rapidez. Tan pronto el niño se recupera, inicia la fase de curación, es decir, las

glándulas mamarias adicionales se hacen innecesarias, pues el niño puede alimentarse de nuevo con la cantidad normal de leche que produce la madre. Finalmente aparece durante la fase de curación y durante la lactancia una tuberculosis, de manera que el niño recibe prácticamente leche tuberculosa, cosa que no es, ni mucho menos, nociva o peligrosa para el niño. La tuberculosis caseifica y elimina las glándulas mamarias neoformadas, dejando una caverna.

Que son entonces estos FOCOS de HAMER cerebrales, que cuando se tornan visibles, es decir, cuando se encuentran en la fase de curación son considerados por los neurorradiólogos como tumores cerebrales o metástasis cerebrales; que cuando se visualizan con menor claridad levantan dudas y, en general, desconcierto; que cuando presentan un edema perifocal muy intenso claramente visible mediante contrastes son interpretados como tumor cerebral de rápida evolución; que cuando hacen un edema muy grande dejan de verse como FOCO de HAMER, como es el caso de los FOCOS de HAMER de la subcorteza cerebral, creando también desconcierto; que cuando se ubican en la corteza cerebral son malinterpretados como tumores meníngeos; pero que son, en principio, siempre el mismo FOCO de HAMER pero en diferentes estadios evolutivos.

Los FOCOS de HAMER en la fase de conflicto activo, en efecto, las formaciones en diana siempre han sido malinterpretadas como artefactos del aparato,. Más tarde, cuando se edematizan y se transforman en supuestos tumores cerebrales, el radiólogo no hacía nunca el menor esfuerzo de constatar el hecho de que el mismo supuesto tumor cerebral ya había sido visible previamente como una imagen en diana, es decir, como FOCO de HAMER en la fase de conflicto activo.

Desde que la casa SIEMENS y yo firmamos el documento que se incluye al final de este capítulo, debería haber terminado definitivamente la discusión en torno a los supuestos artefactos. Se trata de hallazgos reales, es decir, las imágenes en diana significaban que un relé especial o un grupo determinado de relés cerebrales se encontraba en la fase de conflicto activo.

Por definición, no existen tumores cerebrales: después del nacimiento las neuronas no se dividen más, tampoco bajo circunstancias bajo las cuales se ha diagnosticado hasta ahora equívocamente los tumores cerebrales. Lo que sí puede dividirse es la glía que son células inofensivas de tejido conjuntivo cerebral que tienen exactamente la misma función que el tejido conjuntivo del resto del cuerpo. Nadie puede ubicar ontogénicamente con exactitud a las células gliales. Tal y como se comportan en el cerebro, despiertan la sospecha de tener origen mesodérmico. El hecho de almacenarse siempre en la fase de

curación en el sitio en el cual se ubican los relés cerebrales, también lo indica. Por otra parte sabemos que los neurofibromas aparecen en la fase de conflicto activo dando multiplicación celular. Pero esto no es una contradicción, pues sabemos que a mesodermo corresponden órganos controlados tanto por el cerebelo como por la subcorteza de telencéfalo. Los primeros cursan con multiplicación celular en la fase del conflicto activo, mientras que los segundos cursan con multiplicación en la fase de curación. Por eso tenemos que aceptar el hecho de que los gliomas tengan los dos tipos de comportamientos. Estos FOCOS de HAMER blanquecinos, condensados por acumulaciones gliales son FOCOS de HAMER reparados por el propio organismo y no deben ser más que motivo de alegría en vez de desconcierto y de decisiones como la de realizar una operación cerebral. Sigamos la secuencia de los sucesos: cuando surge un DHS el “relé cerebral correspondiente” queda marcado a nivel cerebral y aparece un FOCO de HAMER con configuración en diana. Tan pronto se observa en un TAC esta configuración en diana localizada en un relé determinado, entonces sabemos que este relé se está llevando a cabo un programa especial, es decir, que el organismo fue sorprendido inesperadamente por un conflicto específico afectándose una zona cerebral y orgánica específica, motivo por el cual se puso en marcha dicho programa especial.

Este programa especial se instaura para apoyar al organismo en la solución y superación de esta situación inesperada que puede afectar al paciente no solo como individuo sino también a eventualmente todo su grupo biológico (clan, familia, etc.). El conflicto se mantiene en actividad, es decir, con una imagen en diana a nivel cerebral, hasta que la situación conflictiva esté superada y el organismo pueda volver a la normalidad. Pero hasta que esto sea posible el organismo tiene que pagar un precio por haber instaurado, con una especie de cortocircuito, el programa especial o de urgencia. El precio es la fase de curación, es decir, la reparación a nivel psíquico, cerebral y orgánico para volver a la situación óptima que existía previamente. Recién cuando esto se ha logrado en los 3 niveles, es decir, una vez cumplida la fase de curación, el organismo puede volver realmente a la normalidad. Mientras en el FOCO de HAMER persista el programa especial en forma de diana, es decir, mientras persista el conflicto en actividad o mientras persista la simpaticotonía continua, se afecta de forma importante el relé cerebral.

Podemos imaginárnoslo como si una corriente eléctrica excesiva tuviese que atravesar, con una tensión excesiva, por un cable demasiado angosto. Consecuentemente se fundiría el cable y primero, por supuesto, al aislante. La bioelectricidad funciona un poco diferente y a nivel cerebral tenemos que imaginarnos las neuronas dispuestas como en una red

inmensamente complicada. La simpaticotonía mantenida que en principio es algo perfectamente planificado (pero simplemente demasiado de lo bueno), afecta y altera especialmente a los circuitos de conexión interneuronales, tal y como se afecta un órgano mediante un cáncer, aumentando de tamaño, disminuyendo o simplemente modificándose para sobrellevar la nueva situación inesperada. Hasta el final de la fase de conflicto activo en el FOCO de HAMER, por lo menos en lo que respecta al TAC cerebral, no sucede nada más que la aparición de imágenes en diana que se mantienen de forma constante. Con resonancia magnética nuclear podemos apreciar, por ejemplo, que existe una clara diferencia con el resto del tejido, aunque la imagen que aparece, por lo general, tenga un aspecto completamente inofensivo.

Pero la realidad es muy distinta y el grado de afectación podemos valorarlo recién cuando haya iniciado la conflictolisis. Ahora, en la fase PCL, se puede apreciar claramente la alteración y el daño que se ha producido. Pues en el mismo momento en que se inicia la fase PCL empiezan en el organismo las reparaciones de todo lo que se alteró tanto a nivel orgánico, como a nivel del relé cerebral afectado debido al programa especial, trátase de proliferación celular o de destrucción celular.

Resumiéndolo de forma sistemática, después de un DHS sucede en los tres niveles de nuestro organismo lo siguiente:

Plano psíquico:

A. Fase de conflicto activo (fase CA):

Simpaticotonia mantenida, es decir, estrés máximo. El paciente piensa día y noche en su conflicto e intenta solucionarlo. No duerme y si acaso, lo hace en la primera mitad de la noche, cada media hora, pierde peso, pierde apetito.

B. Fase de conflicto resuelto (fase PCL):

Apare el relax, la distensión. La psiquis tiene que recuperarse. El paciente se siente cansado, agotado, pero a la vez, en cierta forma, liberado, reaparece el apetito, el cuerpo coge temperatura llegando a veces a tener fiebre, cefaleas frecuentes. El paciente duerme bien pero, por lo general, recién a partir de las 3 de la madrugada. Este mecanismo ha sido introducido por parte de la Naturaleza de tal manera que el individuo en vagatonía duerme recién cuando inicia el día, para evitar así el peligro potencial de ser atacado (p. Ej. por un animal de presa) mientras duerme. Un paciente en estas condiciones duerme durante el día siempre bien y durante muchas horas.

Plano cerebral:

A. Fase de conflicto activo (fase CA):

FOCOS de HAMER con imágenes en diana (ver tabla). Esto quiere decir que está en marcha un programa especial.

B. Fase de conflicto resuelto (fase PCL):

El FOCO de HAMER se repara mediante edema y acumulación de glía en el relé cerebral afectado. De esta manera se recupera el estado previo, cosa que es importante de cara a futuros conflictos, pero se paga el precio de quedar un tejido cerebral menos elástico que antes.

Plano orgánico:

A. Fase de conflicto activo (fase CA):

De acuerdo con el cuadro sinóptico y el esquema del sistema ontogénico de los tumores y enfermedades equivalentes al cáncer, en la fase de conflicto activo aparece proliferación celular con un sentido biológico específico o necrosis o agujeros, es decir, destrucción celular, también con un sentido biológico determinado. El sentido radica en el hecho de que la situación especial imprevista denominada conflicto biológico puede superarse precisamente con la ayuda de las alteraciones orgánicas que se producen. Así, por ejemplo, el sentido biológico de una úlcera coronaria radica en la dilatación de las arterias coronarias durante la fase de conflicto activo, de tal manera, que una mayor cantidad de sangre atraviesa las arterias para nutrir el corazón y aumentar el vigor y la resistencia del individuo. Un aumento de las células glandulares mamarias tiene, por otro lado, la finalidad de proporcionar al niño más leche materna y facilitar así la curación del niño accidentado.

B. Fase de conflicto resuelto (fase PCL):

Se lleva a cabo la reparación de un tumor mediante reducción microbiana y de una necrosis mediante restitución de tejidos, favorecida también por microbios (ver cuadro sinóptico y esquema del sistema ontogénico de los tumores y enfermedades equivalentes).

Siempre se encuentra el edema como signo curativo tanto a nivel cerebral, como a nivel orgánico.

Lo que viene a continuación pretende mostrar una serie de esquemas y una serie de FOCOS de HAMER típicos, en diferentes fases, para fundamentar mi exposición mediante ejemplos.

El cerebro visto desde su cara izquierda y de forma transparente de manera que se pueden apreciar los ventrículos cerebrales. En azul verdoso se ven arriba los dos ventrículos laterales que se mantienen comunicados mediante el tercer ventrículo que se encuentra por debajo. Apartir del tercer ventrículo el líquido cefalorraquídeo atravieza el acueducto para llegar al cuarto ventrículo que se aprecia más abajo a la altura del puente y del bulbo raquídeo.

Los ventrículos laterales están compuestos por las astas anteriores (frontales), las astas posteriores (occipitales) y las astas temporales que recorren el interior de los lóbulos temporales derecho e izquierdo.

Todo el sistema ventricular está intercomunicado. El líquido cefalorraquídeo se produce en los plexos coroideos que se encuentran en los ventrículos. Este líquido fluye a través del acueducto hasta el canal medular.

Si se produce una compresión en el mesencéfalo o en el puente (tronco) que comprime el acueducto, entonces se acumula el líquido cefalorraquídeo en el sistema ventricular (ventrículos laterales y tercer ventrículo) y se produce una hidrocefalia interna. Si un FOCO de HAMER a nivel de telencéfalo durante la fase de curación produce una compresión, entonces se observa la impronta generalmente solo a nivel del ventrículo correspondiente. En la leucemia infantil frecuentemente se comprimen los tres primeros ventrículos de tal manera (por el edema generalizado de la subcorteza), que dichos ventrículos se aprecian mediante TAC solo con gran dificultad.

Esta imagen muestra la topografía que se utiliza actualmente a nivel internacional para designar las diversas zonas corticales con sus circunvoluciones. En esta imagen se observa la corteza cerebral derecha.

La corteza izquierda alberga en zurdos y diestros siempre los relés para conducto tirogloso, laringe, cuello uterino, vagina, recto, vejiga femenina.

La corteza derecha alberga en zurdos y diestros siempre los relés para conductos branquiales, bronquios, arterias coronarias, mucosa gástrica de la curvatura menor, bulbo duodenal, vías biliares, conductos pancreáticos y vejiga masculina.

La lateralidad y la prueba del aplauso:

mano izquierda arriba = zurdo
mano derecha arriba = diestro

La prueba del aplauso es método más sencillo para probar la lateralidad, es decir, si el paciente es zurdo o diestro. Hay que hacerlo antes de interpretar un TC. La mano que se mantiene arriba o que golpea a la otra es la dominante y es la que determina la “lateralidad”. En cada caso significa lo siguiente:

a. tronco cerebral: las partes más inferiores del puente son impares desde el punto de vista de su función, no desde el punto de vista de la anatomía. Es decir, la secuencia de conflictos del tracto gastro-intestinal (boca, esófago, alvéolos, estómago, hígado, páncreas, intestino delgado, intestino grueso, sigma, vejiga (trígono vesical) y trompas de Falopio) se ubican a nivel cerebral formando un círculo que en sentido contrario al sentido del reloj parte de la zona

dorsomedial del tronco y pasa por la parte lateral derecha, la ventrontro-medial y la lateral izquierda hasta llegar nuevamente a la parte dorso medial del tronco. (ver esquema del tronco).

Las zonas de transición (ángulo pontocerebeloso) ya empiezan a controlar órganos pares (p.ej. núcleos acústicos). Los núcleos acústicos controlan el oído medio de forma homolateral en caso de conflicto biológico: “no he captado la información”, es decir, no se ha atrapado la “presa acústica”.

También los relés ubicados en el mesencéfalo hasta llegar a los relés del parénquima renal que se ubican muy próximos a la subcorteza del telencéfalo son pares e igualmente homolaterales respecto al órgano que controlan.

b. A partir del cerebelo la lateralidad cobra importancia, de tal manera que la ubicación de todos los relés del cerebelo y del telencéfalo tienen una ubicación contralateral respecto al órgano, es decir, la correlación cerebro – órgano es cruzada no obstante, cerebelo y telencéfalo tienen también sus diferencias, a pesar de que para los dos la regla de la lateralidad es la misma.

Los conflictos que afectan al cerebelo lo hacen rigurosamente de acuerdo al contenido conflictual y al órgano correspondiente, es decir los hemisferios cerebrales siempre están ligados a un determinado tipo de conflicto. Un conflicto de preocupación madre-hijo siempre se ubicará en una mujer diestra en el hemisferio derecho del cerebelo, afectando las glándulas mamarias izquierdas. Si la misma paciente sufre un segundo conflicto de preocupación madre-hijo con otro niño o un conflicto de preocupación hija-madre, con su propia madre, entonces los dos conflictos afectarán en forma de FOCOS de HAMER al mismo relé de cerebelo. Si además de esto se suman dos ataques contra su tórax o abdomen izquierdos (mesotelioma de pleura o de peritoneo), entonces aparecerán en total cinco FOCOS de HAMER activos, en diana, en el hemisferio derecho del cerebelo, en tanto que en el hemisferio izquierdo no aparecerá ninguno.

Si aparecen dos conflictos, cada uno en diferente hemisferio, entonces estamos ante una “constelación esquizofrénica cerebelosa”. Esta cursa con una profunda perturbación de la emocionalidad, de forma paranoide-alucinatoria, pero sin deteriorar la capacidad de pensamiento lógico-formal. Por ejemplo: “estoy quemado, me siento vacío, ya no tengo sentimientos”.

c. Lo mismo puede suceder en la subcorteza cerebral. El contenido del conflicto y su correlación orgánica tampoco varían, es decir, son siempre las mismas. El contenido del conflicto es el que determina siempre la zona cerebral que se afecta..

d. En el caso de los relés corticales del telencéfalo esto solo es posible en un único caso excepcional: en el carcinoma intraductal de mama, que está íntimamente ligado al relé de las glándulas mamarias

(cerebelo) en lo que respecta la lateralidad y la ubicación cerebral.

Sólo hay esta excepción, puesto que aquí se introduce un nuevo parámetro a considerar: en los conflictos controlados por la corteza cerebral la relación conflicto – relé cerebral no siempre es la misma, como en el caso del cerebelo. La lateralidad (zurdo, diestro) y la situación conflictual actual determinan el relé cerebral que ha de transformarse en FOCO de HAMER y, por consiguiente el órgano que ha de verse afectado. La relación cerebro – órgano, no obstante sigue siendo la misma. Por lo tanto:

Si una mujer zurda sufre un conflicto de identidad, entonces el FH se ubicará en el lóbulo temporal derecho del telencéfalo, provocando a nivel orgánico una úlcera gástrica o de vías biliares. Pero si posteriormente sufre un segundo conflicto de identidad por un motivo diferente, entonces es incapaz de reaccionar ante dicho conflicto con el hemisferio derecho por encontrarse éste bloqueado. Este segundo conflicto de identidad ocupará el lóbulo temporal izquierdo y a nivel orgánico se encontrarán úlceras rectales que en la fase PCL se convierten en hemorroides, en tanto la ubicación sea cercana al ano. Mientras los dos conflictos (corteza derecha e izquierda) estén activos el paciente se encuentra en constelación esquizofrénica. La cuestión de cómo se vivencia un conflicto (de forma masculina o femenina) y en que lugar cerebral llega a ubicarse, no solo depende de la situación hormonal actual (postmenopausia, embarazo, anticonceptivos, necrosis de ovario, etc.), sino también de la lateralidad del paciente. De igual manera cambian los conflictos, es decir, pueden sufrir una modificación respecto a su ubicación cerebral y la forma con que se experimentan, cuando cambian las condiciones previas (constelación esquizofrénica, situación hormonal actual, etc.) entonces la enfermedad puede “saltar”, es decir, una úlcera rectal puede convertirse en úlcera gástrica, y viceversa.

La relación entre cerebro y órgano sigue siendo en cada uno de los casos la misma, es decir, cuando un conflicto se ubica en una determinada zona cerebral, entonces se afecta un órgano determinado, mientras el conflicto se encuentre activo y no haya “saltado” a otro hemisferio por haber cambiado el estado hormonal y la constelación conflictiva previa.

CUADRO SINOPTICO
DE LA
NUEVA
MEDICINA

CUADRO BASADO EN LOS CONOCIMIENTOS
EXPRESADOS EN LOS LIBROS “ CANCER
ENFERMEDAD DEL ALMA”

Y

“LEGADO DE UNA NUEVA MEDICINA, SISTEMA
ONTOGÉNICO DE LOS TUMORES...”

Del Dr. Ryke Geerd Hamer

PSIQUE-CEREBRO-ÓRGANO

Relaciones entre los tres niveles de la NUEVA MEDICINA

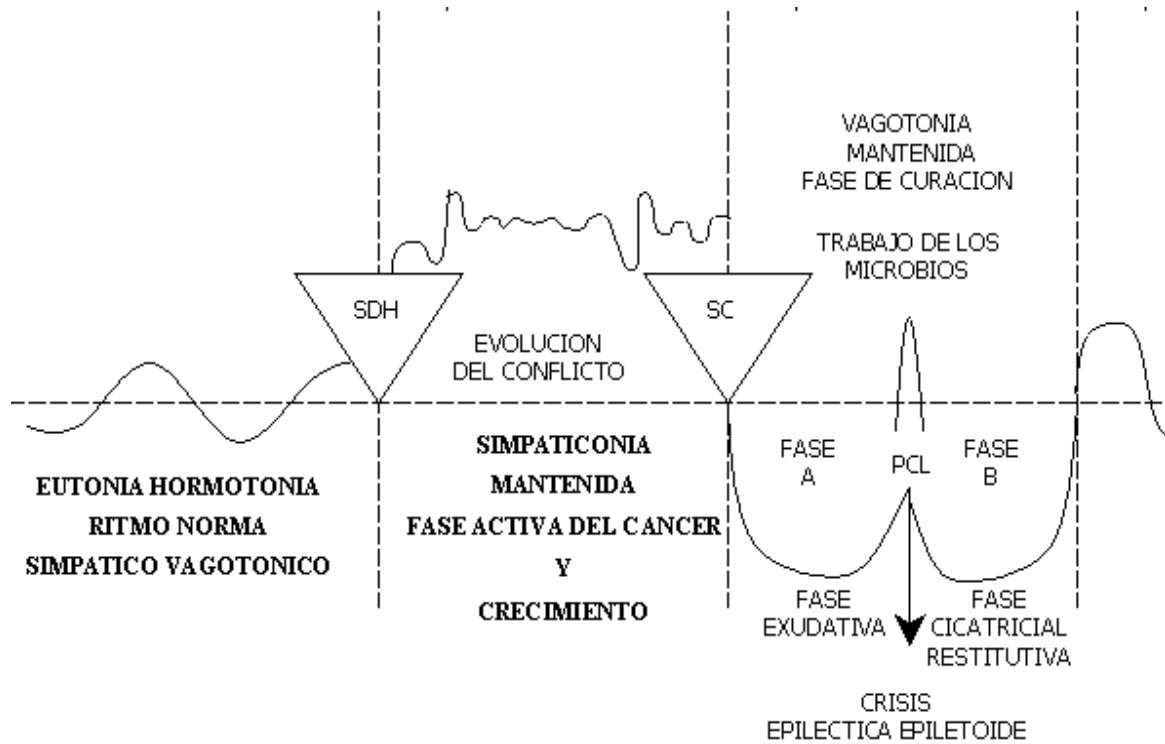
– según DR. MED.RYKE GEERD HAMER

B. LAS CINCO LEYES BIOLÓGICAS

<p>1. Ley Férrea” del cáncer</p> <p>1er. Criterio:</p> <p>Todo cáncer o enfermedad equivalente al cáncer se produce por un DHS, es decir, un shock conflictivo, altamente agudo y dramático vivido en soledad, que afecta casi simultáneamente a los tres niveles.</p> <ol style="list-style-type: none"> 1. Psique 2. Cerebro 3. Organos <p>2 . Criterio:</p> <p>El contenido del conflicto El contenido del conflicto determina en el momento de DHS, tanto la localización de FOCO de Hamer en el cerebro como la localización del cáncer o enfermedad equivalente en el órgano.</p> <p>3er. Criterio:</p> <p>La evolución del conflicto corresponde a una evolución específica de FOCO de HAMER en el cerebro y una evolución específica de un cáncer o enfermedad equivalente en el órgano.</p>	<p>2. Ley del carácter bifásico de las enfermedades que presentan solución de conflicto.</p> <p>3. Sistema ontogenético de Tumores y Enfermedades análogas.</p> <p>4. El sistema ontogenético de los microbios.</p> <p>5. Ley de la comprensión de que las así llamadas enfermedades corresponden a un sentido biológico especialmente programado por la naturaleza. (La quinta esencia)</p>
--	--

SISTEMA ONTOGENICO DE LOS TUMORES Y ENFERMEDADES ANÁLOGAS

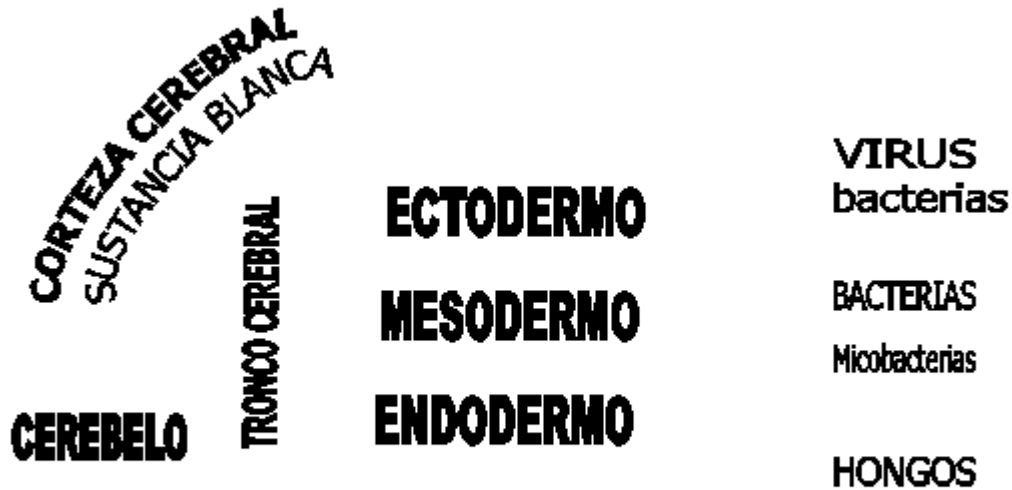
	SYMPATICOTONIA <i>Fase activa del conflicto</i>	VAGOTONIA <i>Fase conflicto resuelto</i>
CEREBRO	CITOSTASIS NECROSIS ULCERACION	REGENERACION CELULAR (BACTERIAS+VIRUS)
<u>CEREBRO</u> ANTIGUO	PROLIFERACION CELULAR TUMORES	



Relación entre las cinco leyes biológicas

Nota: Para visualizar mejor el Diagrama se recomienda imprimir esta página

Sistema ONTOGENICO de los MICROBIOS



Relación entre Cerebro – Hoja embrionaria - Microbios

Sentido biológico en Fase-Ca

1.	Trastornos talámicos Descarrilamiento metabólico	Conflicto de "resignación extrema" "..., mejor estuviera muerto".	FH en parte izquierda en el tras dorso-basal del diencefalo Peligro de compresión del acueducto y formación de hidrocefalia interna por tumefacción de uno o ambos tálamos en fase de curación.	Intranquilidad extrema, insomnio, alteración hormonal, trastornos de hipófisis, alteraciones de la analítica, trastornos del sistema neurovegetativo, manía.	Normalización hormonal y de los valores en sangre. Regulación del sistema neurovegetativo. Peligros de compresión diencefálica del acueducto.
----	---	--	--	--	---

2.	<p>Hiperglucemia</p> <p>Diabetes Mellitus</p> <ul style="list-style-type: none"> • Enf. análoga de las células b 	<p>Conflicto de resistencia (negar. oponerse) y defenderse de alguien o de algo en especial.</p>	<p>FH en parte frontal derecha del diencefalo.</p>	<p>En fase Ca subida de glucosa en sangre por falta de insulina. Debido a déficit funcional progresivo de las células b.</p> <p>En caso de conflicto central, posible simultaneidad de diabetes + hipoglucemia</p>	<p>El nivel de glucemia vuelve a bajar lentamente ¡Atención! en crisis epileptoide hay una corta hiperglucemia y presenta después una hipoglucemia algo duradera. En caso de un conflicto central posibles alteraciones de subida/bajada de nivel de glucosa.</p>
----	---	--	--	--	---

3	<p>Parálisis motora A. También EM (esclerosis múltiple). Esclerosis lateral, miodistrofia del lado derecho.</p> <p>B. Ej: Parálisis facial de la mitad izquierda de la cara Parálisis motora</p>	<p>Conflicto de no poder huir o seguir, acompañar (piernas), de no poder sujetar o rechazar (brazos, manos), o de no poder esquivar (músculos de la espalda y el hombro). Conflicto de no encontrar ya salida o no saber por donde empezar (parálisis de piernas).</p> <p>Conflicto de "perder la cara" (pérdida de la dignidad). Ser objeto de burla.</p>	<p>FH en córtex motor frontal a la derecha, circunvolución precentral.</p> <p>FH en corteza motora frontal lateral derecha.</p>	<p>En fase-Ca progresión de la parálisis motriz a partir del DHS, en función de la intensidad del conflicto. Hay cada vez menos o ninguna inervación, precedente del córtex de la musculatura estriada. La parálisis puede afectar un músculo, un grupo de músculos o miembros enteros. No es dolorosa. Cuanto más dura la parálisis hay más riesgo de un segundo conflicto y con ello de una constelación esquizofrénica. El DG. médico es uno de los conflictos secundarios más frecuentes: "Usted tiene EM y nunca volverá a andar" o cosas parecidas. Sufre en ese instante un 2ª conflicto de nunca más poder andar. Esta creencia del paciente en el DG permanece como un condicionamiento posthipnótico y hace muy difícil la terapia. Un 70 u 80% de las personas con lesión medular responden a este esquema. Parálisis de inervación de la musculatura facial. En fase-Ca progresión de la parálisis motriz a partir del SDH, en función de la intensidad del conflicto. Hay cada vez menos inervación precedente del córtex de la musculatura estriada. La parálisis puede afectar un músculo, un grupo de músculos o miembros enteros. No es dolorosa. Cuanto más dura la parálisis hay más riesgo de una constelación esquizofrénica.</p>	<p>En la fase-pcl se forman además de los anillos concéntricos del cerebro. La función motriz parece retroceder transitoriamente. Aparecen unas contracciones incontrolables y siempre una crisis epiléptica. Después de la crisis la inervación se va restableciendo lentamente. La denominada "enf. de Parkinson" es una fase de curación que debido a las continuas recidivas no termina nunca (enfermedad en latencia o balance.)</p> <p>Recuperación de la inervación de la musculatura facial.</p>
---	--	--	---	--	--

4.	Perdida facultad olfativa de La mitad izquierda de los filetes olfatorios.	Conflicto olfativo de no querer oler "Esto apesta" ; Como puede oler tan mal esto!.	FH en corteza motora frontal lateralmente.	No hay modificación macroscópica de los filetes olfatorios. solo pierden cada vez mas su capacidad funcional al prolongarse el conflicto (anosmia). los filetes olfatorios forman parte del cerebro.	El paciente no puede oler prácticamente nada por el lado derecho Hay deposito glial y edematizacion de los filetes olfatorios. Cuando finaliza la fase de curación se restituye en gran parte la capacidad olfativa.
5.	Perdida facultad auditiva del oído Izquierdo.	Conflicto auditivo de no querer oír. ¡¿Estoy oyendo bien?! ¡No doy crédito a mis oídos!. "No doy crédito a mis oídos".	FH en posición temporo occipital basal derecha y en el núcleo acústico del ángulo. pontocerebeloso (puente) que se considera erróneamente como neurinoma acústico y se extirpaba.	Tinictus (zumbido de oídos, silbido) del oído derecho a partir del SDH. Disminución progresiva de la facultad auditiva.	Perdida de la capacidad auditiva del oído derecho, con edema en oído interno y en el cortex auditivo, así como en los reles del acústico (tronco cerebral). Caída de la capacidad auditiva del oído derecho, con edema en oído interno y en el cortex auditivo, así como en los reles de la vía auditiva.

6.	Perdida de la facultad visual principalmente en mitad izquierda de la retina	Conflicto de miedo en nuca. Peligro que acecha o amenaza desde atrás y del que uno no puede desembarazarse.	FH en cortex visual occipital o interhemisferico derecho que controla la mitad derecha de la retina (2/3 contralateral y 1/3 homolateral)	Disminución de la agudeza visual de un área determinada de la retina, diferente en cada ojo. La mayoría de las veces los dos cortex visuales están afectados, de modo que existe una paranoia de persecución y aunque originalmente haya habido amenaza real.	En fase-pcl edema en cortex visual y entre esclerótica y retina causando desprendimiento de retina. Aunque es síntoma de curación y pasajero que retrocederá por si solo, esta curación se acompaña de disminución drástica de la vista, por el desprendimiento, sobre todo cuando afecta a la fovea miopía desprendimientos de retina lateral, recidivantes que llevan a una elongación óptica del globo ocular, a causa de que el desprendimiento de retina es agudo entre retina y esclerótica mediante una callosidad coriacea. Hipermetropía desprendimiento de retina dorsal, recidivante con edema igualmente organizado entre retina y esclerótica. El globo ocular se acorta ópticamente. La capacidad visual puede mantenerse en ambos casos mediante la utilización de lentes correctoras (gafas).
----	--	---	---	---	---

7.	Opacidad parcial del cuerpo vitreo-Izquierdo, glaucoma (fenómeno anteojeras o de túnel)	Conflicto de miedo en la nuca con un matiz particular. Ej: cuando se experimenta un proceso en cerebro o incluso en retina (diagnostico de tumor cerebral) como un "miedo detrás de los ojos" que se sentirá como centro de orientación de la consciencia. Se percibirá parecido al peligro por detrás que se sienta la presa cuando es perseguida por un animal de rapiña. El sentido de la visión en túnel consiste en que la presa encuentra su camino de huida hacia delante con paso firme sin tener que mirar atrás con pánico.	FH en parte derecha, interhemisferica de la corteza visual derecha; para el cuerpo vitreo derecho (probablemente mitades derechas de ambos cuerpos vitreos)	Opacidad parcial del cuerpo vitreo, para que el peligro se enturbie lo mas posible y tener una mirada (salida de huida) hacia delante limpia, al contrario de lo que ocurre en las cataratas, en las que la opacidad del cristalino aparece en la fase pcl. El sentido biológico de la opacidad vitrea en el animal perseguido es el de tapar el peligro que viene detrás. Los animales presa miran hacia los lados; por este motivo se enturbia solo una parte del humor vitreo ("fenómeno de anteojera" o "efecto túnel") Los animales de rapiña tienen en menor medida este problema, pueden darse el lujo de mirar hacia delante con los dos ojos, pues temen en menor grado ser atacados por otro animal de rapiña.	Retroceso de la opacidad del cuerpo vitreo, con edemas del mismo (formación de un glaucoma = aumento de presión intraocular). A menudo comprime el edema a través del orificio del nervio óptico hacia atrás. Tanto en fase pcl como en la fase Ca no se permite tratar con láser, pues así se destruye irremediamente el cuerpo vitreo.
8.	Ulcera fantasma del epitelio plano. Ulceras fantasmas del epitelio plano que ancestralmente recubrían el periostio. Parálisis sensitiva de la mitad derecha del cuerpo.	1. Conflicto de separación + provocar dolor a otra persona. 2. Conflicto de separación + sufrir uno mismo dolor de periostio.	FH parieto occipital derecho en área post-central sensitiva. (relación respecto al órgano heterolateral)	1. La parestesia afecta el área del periostio con la cual se ha infringido dolor a otra persona o donde la persona se ha ocasionado el dolor. (También en sentido figurado). 2. El edema de curación de huesos con distensión del periostio y consecuente dolor + DHS puede dar parálisis de sensibilidad local.	Fuerte hiperestesia un dolor fluctuante que ha dado a la enf. de Reuma su nombre fuerte dolor fluctuante en el periostio con muy poca o ninguna tumefacción porque falta el antiguo tejido de epitelio plano.
9.	Ca de médula suprarrenal feocromocitoma = neuroblastoma	Conflicto de fuerte estrés insoportable. Insufrible.	FH en el área del sistema nervioso autónomo (cadena simpática). Neuroganglión	Fase Ca: feocromocitoma, aumento de las catecolaminas primarias (Noradrenalina y Dopamina) y también de las catecolaminas secundarias (adrenalina).	Apoplejia eventual de suprarrenales

ENF. ANALOGAS AL CANCER SIN REDUCCION CELULAR EN FASE-CaO PROLIFERACION EN FASE-PCL. HAY PERDIDA O DISMUNICION FUNCIONAL

Sentido biológico en Fase-Ca

1.	Trastornos talámicos Descarilamiento metabólico	Conflicto de "resignación extrema" "... mejor estuviera muerto".	FH en parte izquierda del Tálamo, en el área dorso basal del diencefalo. Peligro de tener una compresión del acueducto y formación de hidrocefalia interna por tumefacción de uno o ambo tálamos en fase de curación.	Intranquilidad extrema, Insomnio, alteración hormonal, trastornos de hipófisis, alteraciones de la analítica, trastornos del sistema neurovegetativo, mania.	Normalización hormonal y de los valores en sangre. Regulación del sistema neurovegetativo. Peligros de compresión diencefálica el acueducto.
2.	Hipoglucemis insuficiencia de glucagón. Enf. Análoga de células a de los islotes de langerhans	Conflicto de miedo o asco por alguien o alguna cosa determinada, (Repugnancia angustiada).	FH en el area frontal izquierda del Diencefalo.	Pérdida funcional progresiva de las células alpha de los islotes (insuficiencia de Glucagón). Progresivo avance de hipoglucemia "voy como en algodones". "le flaquean a uno las piernas "	Lenta subida de la glucemia. ¡Atención! La crisis epileptoide puede desencadenar una breve hipoglucemia y luego una larga y fuerte subida de la glucemia
3.	Parálisis motora A. También EM (esclerosis multiple) esclerosis lateral, miodistrofia del lado derecho. B. El Parálisis facial de la mitad derecha de la cara	Conflicto de no poder huir o seguir, acompañar (piernas), de no dejar sujetar o rechazar (brazos, manos), o de no poder esquivar (muscultura) de la espalda y el hombro). Conflicto de no encontrar ya salida o no saber por donde empezar (parálisis de piernas). Conflicto de "quedar en ridículo" (pérdida de la dignidad, ser objeto de burla.	Fh en cortex motor frontal a la izquierda circunvolución precentral. FH en corteza motor frontal lateral izquierda	En fase Ca progresión de la parálisis motriz a partir del DHS, en función de la intensidad del conflicto, Hay cada vez menos inervación, procedencia del córtex, hacia la musculatura estriada, La parálisis puede afectar un músculo, un grupo de músculos a miembros enteros. No es dolorosa, Cuanto más dura la parálisis hay más riesgo de una constelación esquizofrenica. Parálisis de la musculatura de la cara, También llamado apoplejía.	En fase pcl se forman edemas en los anillos concéntricos del cerebro. La función motriz parece retroceder transitoriamente aparecen unos espasmos incontrolables y siempre una crisis epiléptica. Después de la crisis la inervación se va restableciendo lentamente. La denominada "enf, de parkinson" es una fase de curación que debido a las continuas recibidas no llega a terminar nuna (enfermedad en balance). Recuperación de la inervación de la musculatura facial.
4.	Pérdida facultad olfativa de la mitad derecha de los filetes olfatorios.	Conflicto olfativo de no querer oler. "esto apesta", "¡como puede oler tan mal esto"!.	FH en parte izquierda del diencefalo.	No hay modificación macroscopica de los filetes olfatorios, solo pierden cada vez más su capacidad funcional al prolongarse el conflicto (anosmia), los filetes olfatorios forma parte del cerebro, como la retina.	El paciente no puede oler prácticamente nada por el lado derecho. Hay depósito glial y edematización de los filetes olfatorios. Cuando finaliza la fase de curación se restituye en gran parte la capacidad olfativa.

5.	Pérdida facultad auditiva del oído derecho.	Conflicto auditivo de no querer oír. "¿Estoy oyendo bien?" "¡no doy crédito a mis oídos!".	FH en posición temporal occipital basal derecha y al mismo tiempo en el núcleo acústico del ángulo pontocerebeloso (puente) que de manera errónea se consideraba como neurinoma acústico y se extirpaba.	Tinnitus (zumbido de oídos, silbido) del oído derecho a partir del SDH. Disminución progresiva de la facultad auditiva.	Caida de la capacidad auditiva del oído derecho, con edema en oído interno y en el córtex auditivo, así como en el relé del acústico.
6.	Pérdida de la facultad visual principalmente en mitad derecha de la retina	Conflicto de miedo en la nuca. Peligro que acecha o amenaza desde atrás y del que uno no puede desembarazarse. Conflicto de miedo en la nuca. Peligro que acecha o amenaza y del que uno no puede desembarazarse.	FH en córtex visual occipital e interhemisférico izquierdo que controla la mitad derecha de la retina (2/3 contralateral y 1/3 homolateral).	Disminución de la agudeza visual de un área determinada de la retina, diferente en cada ojo, la mayoría de las veces los dos córtex visuales están afectados, de modo que existe una paranoia de persecución aunque originalmente haya habido amenaza real.	En fase pcl edema pd en cortex visual y entreesclerobca y retina, causando desprendimiento de retina. Aunque es síntoma de curación y pasajero que retrocedera por si solo, esta curación se acompaña de disminución drástica de la vista, por el desprendimiento, sobre todo cuando afecta a la fovea centralis. Miopía: desprendimiento de retina lateral, recidivantes que llevan a una elongación óptica del globo ocular, a causa de que el desprendimiento de retina es fijado entre retina y esclerótica mediante una callosidad coriácea. Hipermetropía: desprendimiento de retina dorsal, recidivante con edema igualmente organizado entre retina y esclerótica. EL globo ocular se acorta ópticamente. La capacidad visual puede mantenerse en ambos casos mediante la utilización de lentes correctores (gafas)
7.	Opacidad parcial del cuerpo vítreo derecho. Glaucoma fenómeno anteojeras o de túnel) visión hacia atrás parcialmente "nublada"	Conflicto de miedo en la nuca con un matiz particular. Ej: cuando se experimenta un proceso en cerebro o incluso en retina (diagnóstico de tumor cerebral) como un "miedo detrás de los ojos" que se sentirá como centro de	FH en parte izquierda, interhemisférica de la corteza visual derecha: para el cuerpo vítreo derecho (probablemente mitades derechas de ambos cuerpos vítreos).	Disminución de la agudeza visual de un área determinada de la retina, diferente en cada ojo. La mayoría de las veces los dos córtex visuales están afectados, de modo que existe una paranoia de persecución aunque originalmente no haya habido amenaza real.	En fase pcl edema en cortex visual y entre esclerótica y retina, causando desprendimiento de retina. Aunque es síntoma de curación y pasajero que retrocede por si solo, se acompaña de disminución drástica de la vista, por el desprendimiento, sobre

		orientación de la conciencia. Se percibirá parecido al peligro por detrás que siente la presa cuando es perseguida por un animal de rapiña. El sentido de la visión en túnel consiste en que la presa encuentra su camino de huida hacia delante con paso firme sin tener que mirar atrás con pánico.		Opacidad parcial del cuerpo vítreo, para que el peligro se enturbie lo más posible y tener una mirada (salida de huida) hacia delante limpia, al contrario de lo que ocurre en las ca? En las que opacidad del cristalino aparece en la fase pd. El sentido biológico de la opacidad vítrea en el animal perseguido es el tapar el peligro que viene detrás. Los animales presa miran hacia los lados: por este motivo se enturbia solo una parte tunel los animales de rapiña tienen en menor medida este problema, pueden darse el lujo de mirar hacia delante con los dos ojos, pues temen en menor grado ser atacados por otro animal de rapiña.	todo cuando afecta a la fovea, en el desprendimiento, la reversibilidad es total en pcl, Después de recibidas edema se hace Retroceso de la opacidad del cuerpo vítreo, con además del mismo (formación de un glaucoma aumento de presión intraocular). A menudo se comprime el edema a través del orificio del nervio óptico hacia atrás. Tanto en fase pcl como en la fase Ca no se permite tratar con laser pues así se destruye irremediablemente el cuerpo vítreo.
8.	Úlcera fantasma del epitelio plano. Úlceras fantasmas del epitelio plano que ancestralmente recubrían el periostio. Parálisis sensorial de la mitad derecha del cuerpo.	1. Conflicto de separación provocar dolor a otra persona. 2. Conflicto de separación sufrir uno mismo dolor de periostio.	FH parieto occipital izquierdo en area post-central sensitiva. (relación respecto al órgano, Heterolateral)	1. La parestecia afecta el área del periostio con la cual se ha infringido dolor a otra persona o donde la persona se ha ocasionado el dolor. (También en sentido figurado). 2. El edema de curación de huesos con distensión del periostio y consecuente dolor DHS puede dar parálisis de sensibilidad local.	Fuerte hiperestesia en dolor fluctuante, que ha dado a la enfermedad del Reuma su nombre. Fuerte dolor fluctuante en el periostio con muy poca o ninguna tumefacción porque falta el antiguo tejido de epitelio plano.
9.	Ca de médula suprarrenal feocromocitoma o neuroblastoma	Conflicto de fuerte estrés insoportable, insufrible.	Fh en el área del sistema nervioso autónomo (cadena simpática). Neuroganglión	Fase-Ca: feocromocitoma aumento de las catecolaminas primarias Oloradrenalina y Dopamina) y también de las calecolaminas secundarias (adrenalina)	Apoplejía eventual de suprarrenales.

	A c) úlcera del epitelio del Párpado del conjuntiva del lado izquierdo	Conflicto de separación: se pierde de vista a una persona.	FH en la corteza sensitiva Central on trigémino. Rama oftálmica situado en la parte temporal derecha.	En fase.Ca hay una úlcera del párpado y de la conjutiva (información de escamas).	Enrojecimiento del párpado (blenfatis)y de la conjutiva (conjuntivitis)cundo la personal o el animal que se ha perdido de vista vuelve de nuevo.
	A d) úlcera de la córnea en el ojo izquierdo	Conflicto de separación visual grave. Perder a alguien de	FH en corteza sensitiva central. (rama oftálmica del N. Trigémino)situado en la parte temporal derecho	En fase-Ca, úlcera de la córna	Queratitis .Cicatrización con tejido fibroso con opacidad comeal pasajera

		vista			
	A e) úlcera del cristalino del ojo izquierdo	Conflicto de separación visual muy fuerte	FH en corteza sensitiva central (rama oftálmica del N. Trigémico) situado en la parte temporal derecho.	En fase Ca úlceras necróticas en el cristalino para ver mejor, que no se apreciarán.	Opacidad del cristalino como signo de curación ya que la persona o animal que habríamos perdido de vista ha vuelto y el ojo tiene tiempo para prepararse Opacidad de cristalino = cataratas
	A d) Vibligo de la piel: Úlcera epitelial de la cara interna de la epidermis, que contiene pigmento melanótico. Por eso las manchas blancas en la mitad derecha del cuerpo.	Conflicto de separación brutal horrible de un ser querido o muy apreciado . Ej: Tu padre sufre un accidente de moto y el cerebro es aplastado	FH en corteza sensitiva central lado izquierdo.	Formación de manchas blancas por úlcera en la cara interna de la epidermis	Retroceso de las manchas blancas generalmente a partir de la península de las mismas
	B C intraductal de mama izquierda Hace referencia a una úlcera carcinomatosa de un tejido que desde el punto anatómico era ectodérmico y que migró desde la epidermis. Atravesando el mamelón y progresando por los conductos galactóforos.	En zurdas conflicto de separación de la pareja: "la pareja me han arrancado del pecho (corazón y alma). En diestras conflicto de separación de un hijo: "Me han quitado a mi hijo del pecho" (conflicto de nido)	FH en corteza sensitiva derecha.	En fase Ca se desarrolla una úlcera intraductal que provoca un dolor leve con sensación de tracción Esto suele pasar desapercibido, pues toda "búsqueda de cáncer" consiste en buscar nódulos.	En los conductos galactóforos. Se crean los habituales edemas alrededor de la úlcera. Típicos de todo epitelio plano junto con el edema se crea una secreción que no es expulsada por obstrucción de los conductos mamarios. Esto genera un abultamiento detrás del pezón (hallazgo típico del Ca intraductal) Este bulto puede afectar de forma circular a la totalidad o a un cuadrante mamario.
	C Excepción neurofibroma (mejor dicho: glioma periférico) Estas proliferaciones de las raíces de los nervios constituyen una especie de filtro que intenta bloquear la transmisión de	Conflicto de contacto. El contacto se percibe como algo desagradable y no deseado. Es caso contrario del conflicto de		Excepción: Los neurofibromas crecen en la fase. Ca. Este fenómeno es excepcional por varias razones. Por una parte este tejido conjuntivo de origen mesodérmico solo prolifera en la fase de curación, y por otra	Después de la solución del conflicto se presenta las siguientes posibilidades: 1. Los neurofibromas permanecen sin provocar molestias. 2. Por acción de las

	<p>estímulos sensoriales provenientes de la periferia para que no lleguen al cerebro.</p> <p>Perdida de la sensibilidad</p>	<p>separación pero se afecta el mismo órgano . El estímulo sensitivo sigue siendo percibido pero es absorbido posteriormente e por el neurofibroma . Conflicto de dolor el conflicto de contacto mas intenso es el conflicto de dolor .El caso de un dolor súbito (ej: golpe en la cabeza) el organismo es capaz de “desconectar “la sensibilidad periférica de una zona del cuerpo. El dolor y la sensibilidad pueden desaparecer momentáneamente</p>		<p>parte un proceso así no tiene nada que buscar en medio del tejido octodermico de la epidermis. Pero se trata de nervios y ahí no ocurre nada más que proliferación glial. La sensibilidad puede desaparecer parcial o totalmente (anestesia) Aunque la capacidad de captar estímulos no este perturbada. Particularidad: el conflicto de dolor aparece con frecuencia cuando hay ataque de dolor de origen óseo. Esto se debe a que el periostio está inervado sensitivamente desde la sustancia blanca. El sentido del dolor es el de permanecer inmóvil tranquilo.</p>	<p>bacterias los neurofibromas son abcesificados líquido sebáceo. Entonces los denominamos quistes sebáceos. Estos pueden ser extirpados del todo (incluida la cápsula) quirúrgicamente. Tras la fase pd se instaura una hipersensibilidad que se normaliza poco a poco</p>
10	<p>Esmalte de los dientes Caries El esmalte es el más derivado del endurecimiento de la mucosa bucal del epitelio plano.</p>	<p>Conflicto de no poder o deber morder (conflicto de protección femenina).</p>	<p>FH en posición intertemisférica frontoparamedial del lado derecho.</p>	<p>Formación de un Ca ulcerativo del esmalte, que erroneamente hemos llamado “caries” El esmalte es sólo una mucosa bucal de epitelio, compacta y queratinizada.</p>	<p>Regeneración del esmalte del diente. Prácticamente sin dolor, pero lentamente. El conducto de lo caliente/frío, dulce/salado Produce a veces sensaciones desagradables.</p>
11	<p>Úlcera de la mucosa nasal izquierda</p>	<p>Conflicto nasal que tiene algo que ver con el interior de la nariz.</p>	<p>FH en la profundidad de la cara basal del lóbulo frontal derecho correspondiente a la mitad izquierda de la nariz.</p>	<p>Formación de la úlcera de la mucosa nasal que no sangran: sólo formación de posible. Lo más frecuente es una mayor o menor</p>	<p>En fase de curación hay hemorragia de la úlcera (hemorragia nasal) con fuerte inflamación de la mucosa y rinitis a</p>

				ùlcera de las mucosas del epitelio plano de la boca o de la mucosa de la lengua.	menudo sin hemorragia. Tambièn considerada rinitis alèrgica.
12	Úlcera de la mucosa bucal izquierda	Conflicto de la boca o de la lengua. Ej: Un conductor tiene que soplar con la boca en un alcoholímetro y va retirado su carnet de conducir.	FH en la profundidad de la cara basal del lòbulo frontal izquierdo, correspondiente a la mitad derecha de la nariz.	FH Ca Generalmente una ùlcera màs o menos grande la mucosa bucal o lingual del epitelio plano Cuanto mas grande y profunda sea la ùlcera màs ha durado el conflicto.	Inflamaciòn local de la mucosa. En unas 3 ò 6 semanas. La ùlcera que en esta fase ha sangrado desaparece dejando una minima cicatriz.
13	Úlcera de los senos paranasales Lado izquierdo	Conflicto de "mal olor",. Todo esto huele mal. Tanto en sentido literal como en el figurado.	FH en posiciòn medio frontal basal a la derecha.	Formaciòn de ùlceras en los senos que no causan casi dolores.	En la fase de curaciòn hay una fuerte tumulaciòn de la mucosa en la zona ulcerada con o sin virus. Tambièn hay secreciòn de la mucosa (rinorrea, moquia). La secreciòn purulenta se forma cuando hay zonas de mucosas autòctona intestinal situada en los senos paranasales .
14	Úlcera carconomatosa del esofago. (2/3 superiores) Lado izquierdo del organo	Conflicto de no poder ingeir (tragar) la presa. Conflicto de no poder asimilar por uno mismo (tambièn en sentido figurado no poder confiarse, incorporarse)	FH en posiciòn fronto-medio lateral basal a la derecha.	Formaciòn de ùlceras en la parte superior del esofago (2/3 superiores) Debido a que el epitelio plano es muy espeso en esta zona se tarda de 6 a 10 meses en detectarlas en el ostroscopio. En la fase activa hay espasmos de la deglusion chipal. Desde el punto de vista de la intervenciòn esta es cruzada.	Tumoraciòn en la zona ulcerada de la mucosa con estansis y dificultad para tragar. El diagnostico se hace en esta fase por la dificultad al tragar la papilla de barita, que pone en evidencia la estenosis. Es suficiente en esta fase esperar, ya no puede ocurrir nada màs.
15	Úlcera-Ca de la vías lacrimales Lado izquierdo	Conflicto de querer ser visto o no querer ser visto.	FH fronto medio lateral basal derecha.	Úlcera en los conductos octodermales de la glandula lagrimal derecha.	Inflamaciòn de la mucosa de los conductos que produce èstasis o inflamaciòn consecutiva del resto de las grandulas. Parece un tumor pero en realidad no lo es.

16	Úlcera-Ca del conducto. Escretor de la pérdida. Lado izquierdo	Conflicto de no poder o tener derecho a comer (en saliva).	FH fronto medio lateral basal derecha.	Fase-ca: Úlcera de los conductos escrotores de la glándula parotides que normalmente pasan desapercibidas (ligera molestia como biròn)	¡paperas! Con o sin virus inflamaciòn obturaciòn del conducto escretor en la zona ulcerada. Retenciòn de las secreaciones o inflamaciòn consecuctiva.
17	Úlcera-Ca del conducto Escretor de la g. Sublingual Lado izquierdo	Conflicto de no poder, deber o tener derecho a comer.	FH fronto medio lateral basal derecha.	Úlceras de los conductos escrotores de la glándula en general pasan desapercibidos produciendo pequeñas punzadas.	Inflamaciòn de las glándulas sublingual a consecuencia de la tumelaciòn de la mucosa intraductal: retenciòn por obstrucciòn de la secreciòn. No se trata de tumor sino de úlceras en fase de curaciòn.

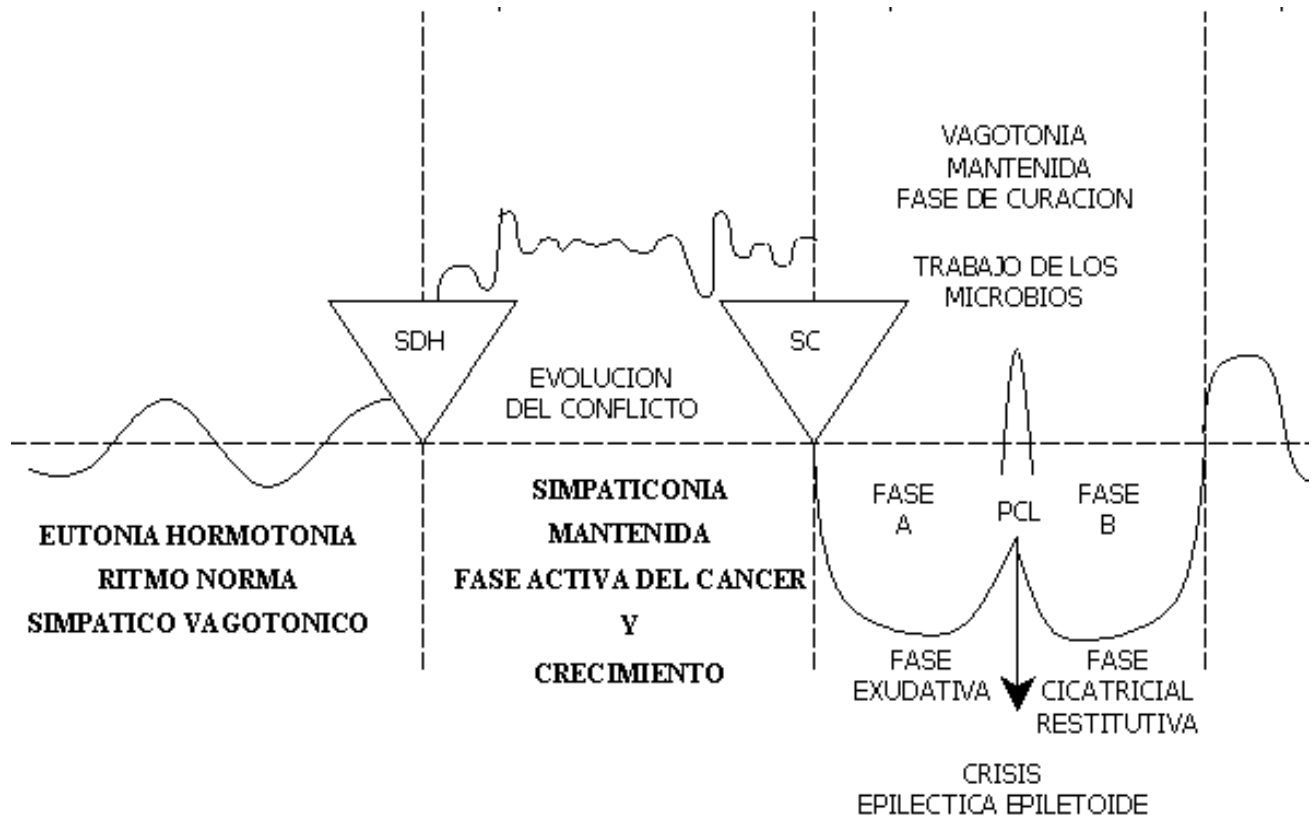
4.	<p>A) úlcera-Ca de estómago y de bulbo duodenal</p> <p>B) Úlcera-ca del conducto biliar intra y extrahepatico</p> <p>C) úlcera de los conductos intrapancreaticos</p>	<p>Conflicto biológico de contrariedad por el territorio.</p> <p>Conflicto de lucha por los límites del territorio con los “jefes del territorio aledaño”.</p> <p>También afecta al contenido del territorio (ej: pareja infiel se va con otro/a o con cambio de actitud.</p> <p>Conflicto de contrariedad territorial. Los límites del territorio no están definidos, de manera que el jefe del territorio vecino puede invadir fácilmente el territorio.</p> <p>A menudo disputa por dinero (también rencor a celos).</p> <p>Conflicto de contrariedad territorial; en el ser humano en la civilización a menudo a causa de dinero.</p>	<p>FH en corteza temporal a la derecha</p> <p>FH en corteza temporal a la derecha</p> <p>FH en zona temporal a la derecha</p>	<p>Fase-Ca Dolores de la úlcera de estómago (pérdida de la sustancia superficial de la mucosa gástrica) en la zona de la curvatura menor, plano y bulbo duodenal , cuya mucosa está constituida de epitelio plano que ha migrado desde el ectodermo. Su inervación sensitiva esta regida por el córtex cerebral (corteza sensitiva), de ahí los intensos dolores, espasmos o cólicos gástricos. Existe un tipo de personas que sufren del estómago (faces gástrica), que reaccionan siempre por miedos territoriales, en principio siempre con un cáncer de epitelio plano. Úlceras de los conductos intra y extrahepáticos como la vesícula biliar . Presencia de dolor por tener inervación sensitiva cortical. Cólicos biliares hepáticos y biliares intrahepáticos.</p> <p>En la fase pcl: Úlcera de los conductos pancreáticos.</p>	<p>En la fase de curación hemorragia de las úlceras de estómago y duodeno (úlceras sangrantes). Apresar de ser un buen síntoma (hematemesis y deposiciones oscuras) estamos acostumbrados a verlo como mala señal, lo que es falso. No hay más dolores ni más cólicos, excepto vómitos ocasionales.</p> <p>La hepatitis cursa inevitablemente con virus (tipo hepatitis A y B) o sin virus (hepatitis no- A no- B)</p> <p>Debido a la tumefacción de la mucosa intracanalicular biliares de las vías biliares al final de la curación de las úlceras de forma pasajera hay obstrucción (ictericia colestática) con retención de bilis, ya sea en la mayoría de las vías biliares intra o extrahepáticas (hepatitis ictericia) o en menor extensión (hepatitis arictérica). Los virus solo aceleran el proceso de curación Crisis epileptoide: lo que más hay que temer tanto durante la curación de úlcera gástrica como en el transcurso de la hepatitis, no son la gastrorragia o las pruebas hepáticas (gamma GT fosfatasas alcalinas y eventualmente bimbina durante la fase ictericia) sino la crisis epileptoide que sucede en el momento en que los valores hepáticos empiezan a caer. Desconfiar del “coma hepático” que es en realidad un coma cerebral que sobreviene inmediatamente después de las crisis eplieptoide.</p> <p>Terapia:</p> <p>a) En una simple hepatitis glucosa oral continua poco o ningún aporte de perfusiones parenterales. En este caso especial y por motivos metabólicos el corticoide sólo en casos de extrema urgencia (para evitar el coma hepático)</p> <p>b) Contacto combinado territorio, conflicto de contrariedad se dan corticoides para evitar la crisis epileptoide (ej: IAM, el segundo tipo de cirrosis se compone de epitelio plano (queratinizados) y de estenosis de conductos biliares intreahepáticos por efecto del tejido conjuntivo una vez superada la hepatitis (esto se corresponde con las bronquiales y con las actelectasias bronquiales y con las estenosis coronarias.</p> <p>En fase pcl: Curación de la úlcera con tumefacción de la mucosa en los conductos pancreáticos la así llamada pancreatitis con obstrucción parcial o a menudo total del conducto principal del</p>
----	---	---	---	--	---

					<p>páncreas. Heces grises y blanquecinas: Aumento de la amilasa en el suero sanguíneo.</p>
--	--	--	--	--	--

	D)				
5.	Úlcus-Ca en zona izquierda de vejiga urinaria (1/2 mascul)	Conflicto de demarcación territorial, conflicto de fronteras.	FH en posición temporo-occipital a la derecha.	Dolores vesicales por el Úlcus-Ca y espasmos de vejiga. Sangrado mínimo ausente	Hemorragia vesical, con ligeros dolores debidos al proceso de cicatrización.
6.	Úlcera carcinomatosa de uretar izquierdo	Conflicto de no poder delimitar las fronteras del territorio.	FH en corteza temporo-occipital derecha.	Úlcera en uréter derecho con espasmos ureterales. Dificultad de	Curación de la mucosa con edematización. Por lo que persiste la oclusión ureteral y hay cólicos nefríticos (litiasis)

				eliminación o anuncia del riñón derecho con hidronefrosis.	
7.	Úlcera carcinomatosa de la pelvis renal izquierda.	Conflicto de no poder demarcar limites (aparecido al conflicto de identidad). Conflicto de marcaje territorial. Ej: no saber a que opinión atenerse	FH en corteza tempo-occipital derecha.	Úlcera en la pelvis renal o en los cálices con espasmos y ligeros dolores. Siempre que el cuello del cáliz se afecte, se produce una retención líquida y hay posibilidad de cálculos renales.	Desaparece el espasmo y aparecen cólicos nefríticos debido a que cálculo viaja desde el cáliz renal a través del uréter hacia la vejiga. Este proceso doloroso se denomina cólico nefrítico.
8.	Úlcera carcinomatosa de la uretra izquierda	Conflicto de no saber interiormente donde están los limites (aparecido al conflicto de identidad). EJ: no saber a que opinión atenerse.	FH en corteza tempo-occipital derecha.	Espasmos y ulceración con retención urinaria frecuente.	Edema de la mucosa con oclusión de a uretra y eventualmente retención urinaria (tratarlo con sonda vesical)
9.	A) A) úlcera epitelial de la piel. Epidermis piel superficial. Con pérdida de sensibilidad en la mitad izquierda del cuerpo. Combinación de cáncer y enf. Análoga (úlcera + disfunción)		FH en corteza sensorial y postsensorial derecha. Desde la hendidura interhemisférica hasta la zona basal- lateral.	En la fase activa se forman úlceras planas en la epidermis, no visibles microscópicament e. La piel esta áspera, pálida, fría, mal vascularizada. La sensibilidad cutánea esta cada vez más disminuida. El paciente cada vez siente menos o casi nada. (Neurodermitis). En fase activa hay trastornos de la memoria a corto plazo. Por ej: la hembra no reconoce a las crías, estos trastornos de memoria se prolongan hasta la edematización (por disociación de neuronas.)	La piel se calienta, enrojece y edematiza. Estos brotes o manifestaciones las denominamos: exantema, eccema, dermatitis, urticaria, Neurodermitis. La piel está aparentemente enferma, por eso los dermatólogos hasta ahora (por desconocimiento de la nueva medicina) han considerado como enfermedad, la fase de solución de conflicto. En realidad la formación de la úlcera es anterior y en la fase pcl hay una amplia curación. Si la Fase-Ca ha durado mucho, la correspondiente fase pcl también puede durar, además pueden intercalarse recidivas (pasando desapercibidas del conflicto, cuyas fases curativas van a alargar más el proceso. Si la zona afectada es la cara pueden aparecer neuralgias de trigémino.
	Psoriasis			La psoriasis significa la presencia simultánea de un	

				conflicto de separación activo con un conflicto de separación solucionado, que se superponen en una o más áreas de la piel. Por eso se produce una escamación (Fase-Ca) sobre fondo rojo (fase-pcl).		
A b) Alopecia Caída parcial o total del cabello. Alopecia areata o totalis del lado izquierdo del cuerpo.	Conflicto de separación que aparece en el lugar donde alguien fue acariciado por otra persona y ya no lo es más. Ej: la abuela acaricia a su nieto: esta muere y se le reproduce una alopecia areata. Otra posibilidad: a un perro se le acaricia la cabeza, el perro muere y sus amos asocian la separación con su propia cabeza o con no poder acariciar más, reproduciéndose una alopecia areata en la cabeza.	FH en corteza sensorial derecha (zona paramediana). El pelo junto con el cuero cabelludo pertenece al área dorsal u se sitúa claramente a partir del límite del área cerebral que corresponde al trigémino (situado en el centro de la corteza sensitiva aunque lateralmente.)		En la fase del conflicto hay una caída total o parcial del pelo.	Crecimiento del cabello con enrojecimiento del cuero cabelludo.	



B) HEMISFERIO CEREBRAL DERECHO (MASCULINO)

A) CÁNCER DE EPITELO PAVIMENTOSO – ULCUS – CA

Manifestación Orgánica CANCER	CONTENIDO Biológico Del conflicto	FOCO DE HAMER (en el cerebro)	Fase de Conflicto activo: SIMPATICOTONÍA (Fase – Ca)	Fese de solución del conflicto=
Ca del epitelio plano de los arcos branquiales (denominado de manera errónea linfoma no hodgkin centrocistico centroblistico en fase de curación)	Conflicto de miedo frontal Conflicto de miedo al cáncer	FH en corteza forntal derecha	Fase Ca: Formación de úlceras en los antiguos arcos branquiales, no funcionales y revestidos de epitelio plano. A veces ligeros dolores en el área del cuello	Fase pcl: Tumelación de la mucosa alrededor de las úlceras en el interior de los arcos branquiales. De este modo se forman quistes que contienen liquido seroso y que pueden localizarse en todo el mediastino hasta el diafragma. Incorrectamente estos quistes se consideran linfomas no Hodgkin centrocisticos centroblisticos.
Ca Intrabronquia l (epitelio plano)	Conflicto de miedo territorial. El Adversario	FH en corteza frontal lateral Hay dos focos	Úlceras intrabronquiales que en la mayoría de los casos pasan	Tumelación de la mucosa intrabronquial alrededor de la úlcera. Se produce una insuficiencia respiratoria que lleva a una atelectasia periferica que erróneamente se

<p>intrabronquia l)</p> <p>Asma bronquial Y constelación esquizofrénica cuando hay un segundo conflicto activo en hemisferio izquierdo</p>	<p>todavía no ha irrumpido en el territorio, pero el peligro (la amenaza) es inminente.</p> <p>Conflicto de miedo en el territorio.</p>	<p>activos:</p> <ol style="list-style-type: none"> 1. El foco correspondiente al Ca bronquial. 2. Otro foco en hemisferio izquierdo 	<p>desapercibidas</p> <p>En constelación esquizofrénica ; los dos conflictos están activos! La respiración es dificultosa (jadeo al expirar) como signo de un espasmo en la musculatura bronquial y reacciona como la úlcera de estómago , en la que la musculatura se contrae de forma parecida.</p>	<p>diagnostica como tumos bronquial pero no es así:</p> <p>Sintomas: en fase de curación casi siempre hay una tos que dura unos meses. Hay un nuevo ataque de asma en la fase de crisis epileptoide.</p>
<p>Úlcera de las arterias coronarias. Con fuerte angina de pecho.</p> <p>A. En hombre diestro y mujer zurda, en mujer diestra, consumidora de pildora; en mujer menopausica que reacciona de la forma masculina. Reacción de forma masculina. En hombre zurdo y mujer diestra con presencia de constelación esquizofr</p>	<p>A. Conflicto de territorio. Conflicto biológico de pérdida del territorio o del contenido del territorio (la compañera del territorio abandona el territorio)</p> <p>B. Mujer zurda: conflicto sexual: Conflicto biológico de copular o de no haber sino apareada, casi siempre acompañada de depresión sin desbalance hormonal</p> <p>C. Por</p>	<p>FH en corteza periinsular derecha.</p> <p>Consideraciones básicas: conflicto biológico del individuo predestinado a ser el segundo de abordo (2º jefe) o ‘ adjunto del jefe’ que a través de su conflicto de territorio es descendido de categoría por que sólo funciona con el hemisferio izquierdo (femenino). Normalmente un individuo así no puede dar prueba de tanta fuerza y resistencia como el zurdo que puede bloquear su hemisferio izquierdo y presentar mas fuerza. Por el contrario los diestros tienen mas posibilidades; por su conflicto latente de sobrevivir como</p>	<p>Fase Ca: Ca ulcerativo de las arterias coronarias con fuerte angina de pecho en hombre diestro y mujer zurda, así como en mujeres postmenopáusicas (masculinizadas) o consumidoras de pildoras de pildoras: también en mujeres diestras en constelación esquizofrenica o en hombres zurdos que presentan una constelación esquizofrenica.</p> <p>Al mismo tiempo sólo los varones Ca ulcerativo de la vesícula seminal.</p>	<p>Tumefacción de la íntima de las arterias coronarias que en realidad es una mucosa de epitelio plano en el área de la úlcera de ahí que haya estenosis coronaria que erróneamente se ha considerado la causa del infarto, el cual sobreviene de 2 a 6 semanas después de la solución del conflicto infarto agudo de miocardio (LAM) (ventrículo izquierdo masculino).</p> <p>El LAM es la crisis epiléptica o piletoide que ocurre de 2 a 6 semanas después de la solución del conflicto y cuya intensidad del conflicto previo .</p> <p>Sintomas: dolores cardiacos, sensación de opresión, arritmias sensación de muerte inminente, alteración del electrocardiograma típica.</p> <p>Edema intra y perifocal en el área del foco de Hamer, que es la causa propiamente decha del infarto y de la eventual parada cardiaca.</p> <p>Terapia: dosis alta de cortisona intravenosa, que debe aplicarse al terminar justo la fase epiléptica que es cuando mas riesgo de morir existe. Nada de perfusión ni calmantes vagotónicos.</p> <p>Tumelación de la mucosa de la vesícula seminal en el área de la úlcera sincrónica pero de importancia secundaria.</p>

<p>énica (Las arterias coronarias son derivado de los arcos branquiales y su inervación está regida por el córtex cerebral).</p> <p>B. Úlcera Ca de la vesícula seminal de los hombres en las mismas condiciones que las mencionadas arriba.</p>	<p>transtornos hormonales: en mujeres tras la menopausia. La píldora o castración o masculinización: conflicto de territorio en la mujer viril.</p> <p>D. Por desbalance hormonal depresión durante un conflicto de territorio (conflicto de resignación en los individuos masculinos débiles)</p>	<p>adjunto. La mayoría de sub-jefes son diestros.</p>		
--	--	---	--	--

	<p>C) ¡Excepción! Neurofibroma Mejor dicho: glioma periférico Estas excrecencias de las vainas de los nervios constituyen una especie de filtro que intenta bloquear la transmisión de estímulos sensoriales provenientes de la periferia para que no lleguen al cerebro.</p> <p>Pérdida de la sensibilidad.</p>	<p>Conflicto de contacto. El contacto se percibe como algo desagradable y no deseado. Es el caso contrario del conflicto de separación pero se afecta el mismo órgano. El estímulo sensitivo sigue siendo percibido pero es “absorbido” posteriormente por el neurofibroma. Conflicto de dolor: el conflicto de contacto más intenso es el conflicto de dolor. En el caso de un dolor súbito (ej: golpe en la cabeza). El organismo es capaz de “desconectar” la sensibilidad periférica de una zona del cuerpo. El dolor y la sensibilidad pueden, de manera momentánea desaparecer.</p>	<p>FH en corteza sensitiva del lado izquierdo.</p>	<p>Excepción: Los neurofibromas crecen en las fase Ca. Este fenómeno es excepcional por varias razones. Por una parte este tejido conjuntivo de origen mesodérmico solo polifera en la fase de curación, y por otra parte un proceso así no tiene nada que buscar en medio del tejido octodérmico de la epidermis. Pero se trata de nervios y ahí no ocurre nada más que proliferación grial. La sensibilidad puede desaparecer parcial o totalmente (anestesia), aunque la capacidad de captar estímulos no esté perturbada.</p> <p>Particularidad el conflicto de dolor aparece con frecuencia cuando hay ataque de dolor de origen óseo. Esto se debe a que el periostio está inervado sensitivamente desde la sustancia blanca. El sentido del dolor es el permanecer inmóvil (tranquilo).</p>	<p>Después de la solución del conflicto se presentan las siguientes posibilidades:</p> <ol style="list-style-type: none"> 1. las neurofibromas permanecen sin provocar molestias. 2. Por acción de las bacterias los neurofibromas son abcesificados (líquido sebáceo). Entonces los denominados quistes sebáceos. Estos pueden ser extirpados del lado (incluida la cápsula) quirúrgicamente tras la fase pcl se instaura un hipersensibilidad que se normaliza poco a poco.
10	<p>Esmalte de los dientes caries El esmalte es el marfil derivado del endurecimiento de la mucosa bucal del epitelio plano.</p>	<p>Conflicto de no poder o deber morder (conflicto de protección femenina).</p>	<p>FH en posición interhemisférica fronto-paramedial del lado izquierdo.</p>	<p>Formación de un Ca ulcerativo del esmalte, que erróneamente hemos llamado “caries”. El esmalte en sólo un mucosa bucal de epitelio plano compacta y queratinizada.</p>	<p>Regeneración del esmalte del diente, prácticamente sin dolor, pero lentamente. El contacto de lo caliente/frío, dulce/salado produce en ocasiones sensaciones desagradables.</p>
11	<p>Úlcera de la mucosa nasal derecha</p>	<p>Conflicto nasal que tiene algo que ver con el interior de la nariz.</p>	<p>FH en la profundidad de la cara basal del lóbulo frontal izquierdo, correspondiente a la mitad derecha de la</p>	<p>Formación de úlceras de la mucosa nasal que no sangran: solo formación de postilla. Los más frecuente en una mayor o menor</p>	<p>En la fase de curación hay hemorragia de la úlcera (hemorragia nasal) con fuerte inflamación de la</p>

			nariz.	úlceras de la mucosa de la lengua. Cuanto más dure el conflicto más grande y profunda será la úlcera.	mucosa y rinitis alérgica.
12	Úlcera de la mucosa bucal derecha	Conflicto de boca o de lengua. Ej: un conductor tiene que soplar con la boca en una alcohómetro y ve retirado su carnet de conducir.	FH en la posición medio frontal basal a la izquierda.	Fase-Ca Generalmente una úlcera más o menos grande de la mucosa bucal o lingual del epitelio plano. Cuanto más grande y profunda es la úlcera más ha durado el conflicto.	Tumefacción local de la mucosa. En unas 3 a 8 semanas. La úlcera que en esta fase ha sangrado, desaparece dejando una mínima cicatriz.
13	Úlcera de los senos paranasales Lado derecho	Conflicto de "mal olor" "apestoso". "todo esto me huele mal". Tanto en el sentido literal como en el figurado.	FH en posición medio frontal basal a la izquierda.	Formación de úlceras en los senos que no causan casi dolores.	En fase de curación hay una fuerte tumefacción de la mucosa en la zona ulcerada con o sin virus. También hay secreción de la mucosa (ninorrea, moqueo). La secreción purulenta se forma cuando hay zonas de mucosa autóctona intestinal situadas en los senos paranasales.
14	Úlcera carcinomatosa del esófago (2/3 superiores) Lado derecho del órgano	Conflicto de no poder ingerir (tragar) la presa.	FH en posición fronto-parietal basal a la izquierda.	Formación de úlcera en la parte superior del esófago (2/3 superiores). Debido a que el epitelio plano es muy espeso en esta zona se tarda de 8 a 10 meses en detectarlas en el gastroscopio. En la fase activa hay espasmos de la deglución (hipo). Desde el punto de vista de la innervación esta es cruzada.	Tumefacción en la zona ulcerada de la mucosa con estenosis y dificultad para tragar. El diagnóstico se hace en esta fase por la dificultad al tragar la papilla de basita, que pone en evidencia la estenosis en la imagen radiológica. Es suficiente en esta fase esperar, ya no puede ocurrir nada más.
15	Úlcera-Ca de las vías lacrimales Lado izquierdo	Conflicto de no poder asimilar por uno mismo (también en sentido figurado no poder confiarse, incorporarse).	FH en posición fronto-medio-lateral basal a la izquierda.	Úlcera en los conductos oclodérmicos de la glándula lacrimal derecha.	Inflamación de la mucosa en los conductos que produce edema y tumefacción consecutiva del resto de la glándula. Parece un tumor.

					que en realidad no lo es.
16	Úlcera-Ca del conducto excretor de la parótida Lado derecho	Conflicto de querer ser visto o no querer ser visto.	FH fronto medio lateral basal izquierdo.	Fase-Ca Úlceras de los conductos excretores de la glándula parotídea a que normalmente pasan desapercibidas (ligera molestia como tirón)	¡Pápera! con o sin virus. Inflamación y obturación del conducto excretor en la zona ulcerada. Retención de las secreciones inflamación consecutiva.
17	Úlcera-Ca del conducto excretor de la g. Sublingual Lado derecho	Conflicto de no poder, no querer o no tener derecho a comer. (ansalivar) Conflicto de no poder, no querer no deber o no tener derecho a comer.	FH fronto medio lateral basal izquierdo.	Úlceras de los conductos excretores de la glándula que en general pasan desapercibidas produciendo pequeñas punzadas.	Inflamación de la glándula sublingual a consecuencia de la tumefacción de la mucosa intraductal: retención por obstrucción de la secreción. No se trata de tumor sino sólo de úlceras en fase de curación.

7	Úlcera carcinomatosa de la pelvis renal derecha	Conflicto de no poder delimitar interiormente el territorio (parecido al conflicto de identidad) Ej: no saber a que opinión adherirse.	FH en corteza temporo-occipital izquierda	Úlcera en la pelvis renal o en los cálices con espasmos y ligeros dolores. Siempre que el cuello del cáliz sea afectado, se produce una retención líquida y hay posibilidad de cálculos renales.	Desaparece el espasmo y aparecen cólicos nefríticos debido a que el cálculo viaja desde el cáliz renal a través del ureter hacia la vejiga. Este proceso doloroso se denomina cólico nefrítico.
8	Úlcera carcinomatosa de la uretra derecha	Conflicto de no poder delimitar desde dentro sus propios límites.	Fh en corteza temporo-occipital izquierda	Espasmos y ulceración frecuentemente con retención urinaria.	Edema de la mucosa con oclusión de la uretra y eventualmente retención urinaria (tratado con sonda vesical).
9	A a) úlcera epitelial de la piel. Epidermis = piel superficial. Con pérdida de sensibilidad en la mitad derecha del cuerpo. Combinación de cáncer y enf. Análoga (úlceras y disfunción)	Conflicto de separación. Pérdida del contacto corporal. Pérdida de contacto con la madre, la familia, el rebaño, los amigos. En el reino animal un conflicto de pérdida de contacto es generalmente mortal. ¡Es por tanto un conflicto muy importante!	Fh en corteza sensorial y postsensorial izquierda. Desde la hendidura interhemisférica hasta la zona basal – lateral.	En fase activa se forman úlceras planas en la epidermis, no visibles macroscópicamente. La piel está áspera, pálida, fría, mal vascularizada. La sensibilidad cutánea está cada vez más disminuida. El paciente cada vez siente menos o casi nada. (Neurodermitis frías y con descamación). En fase activa hay trastornos de la memoria a corto plazo. Por ej: la hembra no reconoce a las crías. Estos trastornos de memoria se prolongan hasta la fase de edematización (por disociación de neuronas).	La piel se calienta, enrojece y edematiza. Estos brotes o manifestaciones las denominamos: exantema, ocrema, dermatitis, urticaria, neurodermitis. La piel está aparentemente enferma, por eso los dermatólogos hasta ahora (por desconocimiento de la nueva medicina) han considerado como enfermedad, la fase de solución de conflicto. En realidad la formación de la úlcera es anterior y en la fase de solución hay una amplia curación. Si la úlcera dura mucho, la correspondiente fase de edematización también puede durar, además pueden intercarse recidivas (pasando desapercibidas) del conflicto, cuyas fases curativas van a alargarse más el proceso. Si la zona afectada es la cara pueden aparecer neuralgias del trigémino.
	Psoriasis			La psoriasis significa siempre la presencia simultánea de un conflicto de separación activo con un conflicto de separación solucionado, que se superponen en una o	

				más áreas de la piel. Por eso se produce una escamación (fase – Ca) sobre fondo rojo (fase – pd).	
A b) alopecia Caída parcial o total del cabello. Alopecia areata o totalis del lado derecho del cuerpo	Conflicto de separación que aparece en el lugar donde alguien fue acariciado por otra persona y ya no lo es más. Ej: La abuela acaricia a su nieto: ésta muere y se le produce una alopecia areata. Otra posibilidad: a un perro se le acaricia la cabeza. El perro muere y sus amos asocian la separación con su propia cabeza o con no poder acariciar más, produciéndose una alopecia areata en la cabeza (calva en la cabeza).	FH en corteza sensorial izquierda (zona paramediana). El pelo junto con el cuero cabelludo pertenece al área dorsal y se sitúa claramente a partir del límite del área cerebral que corresponde al trigémino (situado en el centro de la corteza sensitiva, aunque lateralmente).	En la fase de conflicto hay una caída total o parcial del pelo.	Crecimiento del cabello con enrojecimiento del cuero cabelludo.	
A c) úlcera del epitelio del párpado y de la conjuntiva del lado derecho	Conflicto de separación: se pierde de vista a una persona.	FH en la corteza sensitiva central (rama oftálmica del n. Trigémino) situado en la parte temporal izquierda.	En fase-ca hay una úlcera del párpado y de la conjuntiva (formación de escamas).	Enrojecimiento del párpado (otoliritis) y de la conjuntiva (conjuntivitis) cuando la persona o el animal que se ha perdido de vista vuelve de nuevo.	
A d) úlcera de la córnea en el ojo derecho	Conflicto de separación visual grave. Perder a alguien de vista.	FH en corteza sensitiva central. (rama oftálmica del n. Trigémino) situado en la parte temporal izquierda.	En fase-ca úlcera de la córnea.	Queratitis. Cicatrización con tejido fibroso con capacidad corneal pasajera y disminución de la visión.	
A e) úlcera del cristalino del ojo derecho (En fase ad cataratas)	Conflicto de separación visual muy fuerte	FH en corteza sensitiva central (rama oftálmica del N. Trigémino) situado en la parte temporal izquierda.	En la fase-ca úlceras necróticas en el cristalino para poder ver mejor pero que pasan desapercibidas.	Capacidad del cristalino como signo de curación ya que el individuo o animal que habíamos perdido de vista está de nuevo aquí y el ojo tiene tiempo para repararse. Opacidad del cristalino = cataratas. El cristalino es un epitelio plano invaginado de tipo actodérmico.	

	<p>A D vilitigo de la piel: úlcera epitelial de la cara interna de la epidermis, que contiene pigmento melanótico. Por eso las manchas blancas en la mitad derecha del cuerpo.</p>	<p>Conflicto de separación brutal, horrible, de un ser querido, o muy apreciado. Ej: tu padre sufre un accidente de moto y el cerebro es aplastado</p>	<p>FH en corteza sensitiva central del lado izquierdo.</p>	<p>Formación de machas blancas por úlcera en la cara interna de la epidermis.</p>	<p>Retroceso de las manchas blancas generalmente a partir de la periferia de las mismas.</p>
	<p>B Ca intraductal de máma derecha Hace referencia a una úlcera carcinomalosa de un tejido que desde el punto antogénico era ectodémico y que migro desde la epidermis, atravesando el mamelón y progresando por los conductos galactóforos.</p>	<p>En diestras, conflicto de separación de la pareja: “la pareja me lo han arrancado del pecho (corazón y alma)” En zurdas, conflicto de separación de un hijo: “me han quitado a mi hijo del pecho” (conflicto de nido)</p>	<p>FH en corteza sensitiva izquierda.</p>	<p>En fase c-a se desarrollo a una úlcera intraductal que provoca un dolor leve con sensación de tracción y planchazo. Esto suele pasar desapercibido, pues toda “búsqueda de cáncer” consiste en buscar nódulos.</p>	<p>En los conductos galactóforos, se crean los habituales además alrededor de la úlcera. Upicos de todo epitelio plano. Junto con el edema se crea una secreción que no es expulsada por obstrucción de los conductos mamarios. Esto genera un abultamiento detrás del pezón (hallazgo típico de ca intraductal). Este bulto puede afectar de forma circular a la totalidad o a un cuadrante mamario.</p>

1.	Tiroides Cada epitelio plano del conducto tirogloso (módulo frio)	Conflicto de impotencia. ¡Estoy a lado de pies y manos! ¡Hay que hacer algo urgente y nadie hace nada!	FH en la corteza frontal izquierda.	En la fase activa se forman úlceras carcinomatosas en el conducto tirogloso que antes era un conducto abierto hacia el exterior y que ahora se a cerrado, siendo ahora glándula endocrina. Las úlceras pueden percibirse como punzadas en tiroides.	En la fase de curaciones se forman quistes eutiroideos (también en el área retroesternal o mediastinica). En conjunto se denomina “bocio eutiroideo” o “bocio benigno”.
2.	Ca da laringe (epitelio plano): Asma laringeo =constelación esquizofrénica cuando hay simultáneamente un conflicto en corteza del hemisferio cerebral derecho.	Conflicto de pánico (susto y miedo) ante un peligro completamente inesperado que le deja a uno sin respiración (creación femenina); (al individuo masculino pasaría enseguida al ataque). Conflicto de pánico (susto, miedo).	FH en la corteza frontal lateral izquierda. Hay dos focos Simultáneamente activos: 1. Foco de Hamer de laringe. 2. Foco de Hamer en corteza del hemisferio derecho.	Úlceras en laringe y/o cuerdas vocales. Generalmente no se detectan en esta fase. La voz puede alterarse, pero no obligatoriamente. La mayoría de las veces el paciente sufre un ligero dolor en la laringe, al que no presta atención. En la constelación esquizofrénica los dos conflictos están activos al mismo tiempo.	La mucosa laringea se adematiza intensamente. En este momento se modifica la voz y la enfermedad es diagnosticada: precisamente en la fase de curación. Los pólipos de las cuerdas vocales son signo de crecimiento exagerado de las mismas que aparecen en fase de curación (queratinización del epitelio plano). Corta constelación esquizofrénica durante la crisis epileptoide.
3.	A) Úlceras de las venas coronarias En mujer diestra y hombre zurdo: o en hombre diestro y mujer zurda en constelación esquizofrénica. En la mujer zurda tomadora de pildora o postmenopausica, con ligera angina de pecho. Las venas coronarias son	a. En mujer diestra conflicto sexual. Conflicto biológico de frustración sexual: “verse privada de contacto carnal” En hombre zurdo, conflicto de territorio: pérdida total o parcial de su territorio o de su contenido: “La compañera se va”.	FH en área periinsular izquierda y área lateral izquierda del cerebro cuando existe un componente arcaico de conflicto territorial de nido. Principales observaciones: Desde un punto de vista filogenético al ser zurdo ha debido ser normal. Por eso la mujer zurda bloquea en fase-ca su lado derecho (masculino)	En fase Ca 1. Úlcera de las venas coronarias con leve angina de pecho en mujer diestra y en hombre zurdo o: trastornos hormonales en hombres de edad o afeminados o: en hombres	A. Edematización del endotelio vascular coronario. 2 a 6 semanas más tarde ¡crisis epiléptica! Insuficiencia cardiaca derecha aguda con infarto de miocardio derecho, hasta ahora interpretado erróneamente como “embolia pulmonar. El bombeo del corazón falla y por eso se produce un éstasis sanguíneo venoso en el árbol arterial pulmonar y en la red capilar. También se

<p>también derivados de los arcos bronquiales y están regidas por el córtex sensitivo.</p> <p>B)Oficio uterino Úlcera de cuello uterino</p> <p>En mujer diestra o mujer zurda sólo posible en caso de constelación esquizofrénica o menopausia.</p> <p>Amenorrea.</p> <p>C)Úlcera carcinomatosa de vagina</p>	<p>b. En hombre diestro y mujer zurda en caso de constelación esquizofrénica debido al conflicto de territorio (la mujer postmenopáusica y la que ingiere la píldora puede comportarse como un hombre).</p> <p>c. Trastornos hormonales: en hombre diestro afeminado con pérdida de hormonas masculinas o en mujer postmenopáusica zurda: conflicto sexual de verse privado de la copulación (hombres afeminados) y conflicto de territorio (mujer zurda postmenopáusica).</p> <p>Conflictos de no poder, no debe llegar a la consumación del acto sexual</p>	<p>y entra en depresión, aunque su sexualidad aumenta el doble. Debido a esta hipersexualidad la mujer obtiene la solución del conflicto “de no verse fecundada, copulada”, zurdo bloques por su conflicto biológico de territorio al lado izquierdo (femenino) y se vuelve hipermasculino. La solución en este caso del conflicto es mucho mayor que la de un diestro, aunque pierda la posibilidad de “pasar a la retaguardia”. Tiene que luchar hasta llegar al final, pues al lado izquierdo está bloqueado.</p> <p>FH en córtex temporal izquierdo.</p>	<p>diestros en constelación esquizofrénica o mujeres zurdas que tomen la píldora o estén en constelación esquizofrénica.</p> <p>2. Al mismo tiempo y sólo en mujeres: Úlcera en el cuello del útero en el orificio uterino, en mujeres diestras, zurdas, consumidoras de píldoras o en el climaterio, todas ellas en constelación esquizofrénica. (En su lugar los hombres presentan úlcera de la vesícula seminal).</p> <p>¡Caso excepcional!: desbalance hormonal. “pseudopsicosis”, manía.</p> <p>Dolor y espasmos de la vagina (vaginismo). Se instaura un círculo vicioso (por bloqueo del hemisferio izquierdo) que aboca en la frigidez. Amenorrea. Concepto si por constelación esquizofrénica</p>	<p>produce al mismo tiempo una auténtica “tromboembolia”. Esto no tiene su origen como hasta ahora se creía en alguna vena profunda de la pierna, sino que es debido a la curación de la úlcera de las venas coronarias. Las venas coronarias desembocan en la aurícula derecha a donde llegan también los trombos curativos cicatriciales liberados procedentes de las venas coronarias. Estos son los que obstruyen algunas ramas del árbol arterial pulmonar.</p> <p>Crisis epileptoide: Infarto de corazón derecho (femenino). Este proceso se denomina infarto agudo de miocardio derecho por embolia pulmonar. Cursa siempre por taquicardias, temblor, disnea, síncope, laquípnea.</p> <p>Terapia; Dosis altas de cortisona en el periodo consecutivo a la crisis epileptoide, que pone entre la vida y la muerte.</p> <p>B. Hemorragias de la úlcera del cuello uterino o del orificio (¡buena señal!). Restablecimiento de la regla u ovulación. Concluida la fase curativa ya no impide la instauración de un nuevo embarazo.</p> <p>Hemorragias y leucorrea (flujo vaginal seroso) provenientes de la úlcera vaginal. Desaparecen los dolores, espasmos y el vaginismo.</p>
---	---	--	--	--

				también el hemisferio derecho está bloqueado. FH en córtex temporal izquierdo.	
4.	Úlcera carcinomatosa de recto	Conflicto de identidad femenino: no sabe a donde ir, no sabe cual es su sitio (que posición o decisión adoptar). En mujer diestra y en hombre zurdo (afeminado), ambos en constelación esquizofrénica, en hombre diestro y en mujer zurda (también si es postmenopausica).	FH en corteza temporal izquierda.	Úlcera dolorosa de recto que rara vez o nunca presenta hemorragia en la fase. Los dolores y espasmos son considerados erróneamente como “dolores hemorroidales”.	Casi no hay dolor ni espasmos aunque sí una fuerte edematización de la mucosa y sangrado de la úlcera en proceso de curación. Esta mucosa ulcerada y adematizada que elimina sangre fresca de color rojo claro era antes considerada como “hemorroides sangrantes”. Actualmente se diagnostica como Ca de recto y por ello desgraciadamente y sin sentido se “cura” mediante cirugía, extirpando el recto. Tan solo aplicando una terapia asintomática antiinflamatoria (para reducir el edema) y evitando toda recidiva del conflicto el Ca de recto se cura.
5.	Úlcera carcinomatosa de la mitad derecha de la vejiga urinaria (mitad femenina)	Conflicto de no poder reconocer los límites del territorio. Conflicto de desubicación territorial.	FH en la corteza temporoccipital izquierda somatosensorial postcentral	Dolores y espasmos de vejiga debidos a la úlcera. La vejiga está inervada sensitivamente a través del córtex somato-sensorial postcentral.	Hemorragia vecical a partir de la úlcera con desaparición de los dolores y espasmos. Edemas de la mucosa en torno a la úlcera.
6.	Úlcera carcinomatosa de ureter derecho	Conflicto de no poder delimitar interiormente el territorio (parecido al conflicto de identidad)	FH en corteza temporo-occipital izquierda	Úlcera en ureter derecho con espasmos ureterales. Dificultad de eliminación o anuria del riñón derecho con hidronefrosis.	Curación de la mucosa con edematización, por lo que persiste la oclusión ureteral y hay cólicos nefríticos (litiasis).

HOJA EMBRIONARIA EXTERNA = ECTODERMO

Formación histológica:	Foco de hamer:	Microbios
a) Cancer: Ca Ulcerativo de epitelio pavimento	En todo el cortex cerebral contra lateral al organo	Virus exclusivamente Los virus no son indispensables para la curacion (por Ej: hapatitis no A no B) pero pueden acelerar el proceso curativo
b) B. Enf. Analogo: deficit funcional		

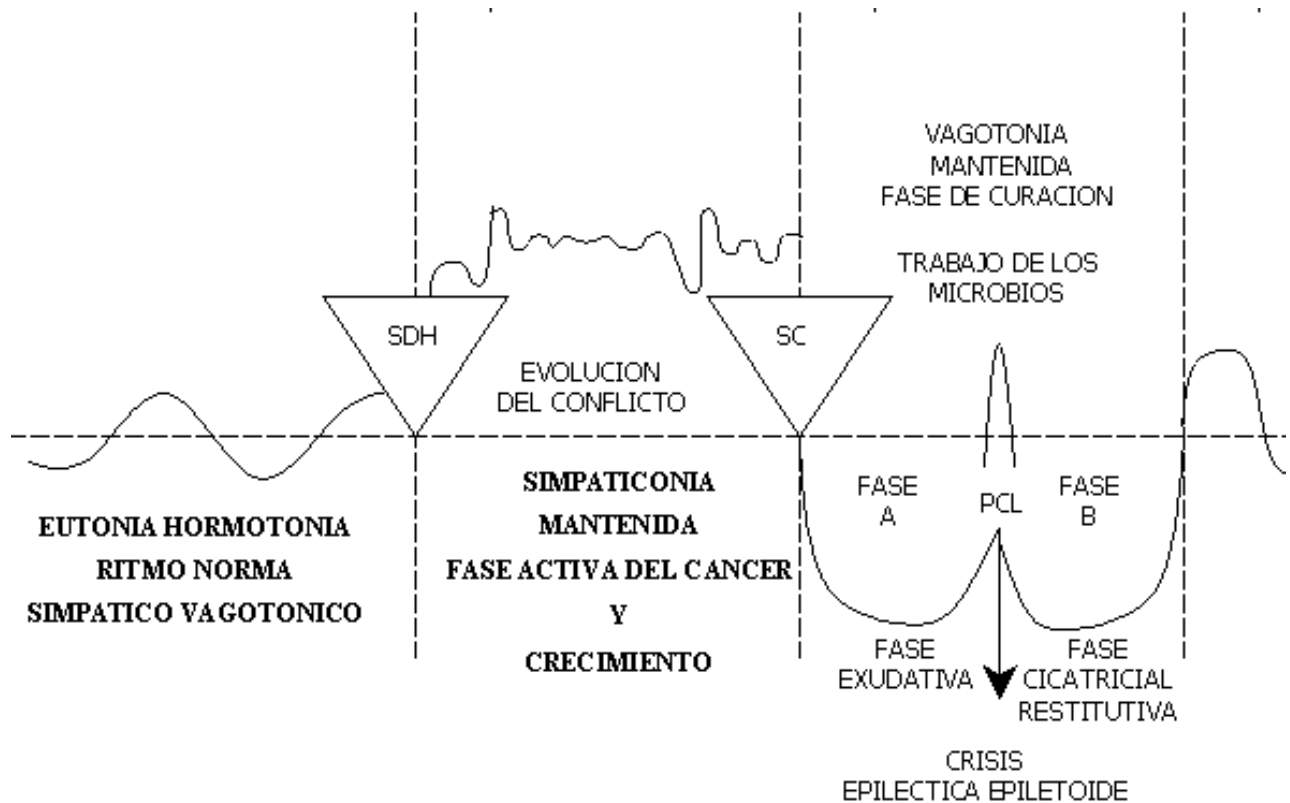
Para el Cáncer y enfermedades análogas cobren todo su sentido se clasifican en:

- A. Regidos por el Hemisferio Cerebral Izquierdo (Femenino)
- B. Regidos Por el Hemisferio Cerebral Derecho (Masculino)

A su vez en cada uno de ambos hemisferios se establece la siguiente división:

- a) Enfermedades Cancerosas con ùlcera del epitelio pavimento
- b) Enfermedades análogas al cáncer que presenta solo déficit funcional en fase-Ca; ej: parálisis motoras, diabetes, etc.

Diferenciamos en cada uno de los hemisferios: cortex frontal, occipital, (superior, caudal (basal), temporoparietal (lateral) e Interhemisferio (medial)



A. HEMISFERIO CEREBRAL IZQUIERDO (FEMENINO)

a) Cancer de epitelio pavimentoso – ULCERA CARCINOMATOSA

Manifestación	CONTENIDO	FOCO DE HAMER (en el cerebro)	Fase de Conflicto activo:	Fese de solución del conflicto=
Orgánica CANCER	Biológico Del conflicto		SIMPATICOTONÍA (Fase – Ca)	

B.c) MESODERMO cerebral MESENCEFALICO LADO DERECHO

Órganos mesodérmicos con localización cerebral especial.

Por un lado corresponde el relé cerebral de estos órganos, desde un punto de vista estrictamente anatómico, al tronco cerebral, aunque su localización es muy próxima a la zona de transición hacia la sustancia blanca de los hemisferios cerebrales. Dicho de forma más exacta corresponden estos órganos al mesencéfalo, es decir, a la región craneal del tronco cerebral.

En esta zona de transición entre tronco cerebral y hemisferios, es decir entre paleo y neocéfalos, se encuentran diversos “órganos excepcionales”, en parte únicos (musculatura lisa, musculatura uterina, ...) y en parte dobles; como el parénquima renal que no presenta una relación cruzada (contralateralidad) entre relé cerebral y órgano, como existe para el tejido intersticial del ovario y testículo controlados por la sustancia blanca del hemisferio contralateral. Todos estos órganos y tejidos se comportan de forma “mesodérmica”.

Una situación muy especial adoptan los dos relés cerebrales que corresponden a las células germinales, que se localizan en la región caudal de esta zona de transición: por un lado el tipo de multiplicación de células germinales tanto en caso patológico (teratoma) como en caso biológico normal (embrión) sigue el esquema de comportamiento del tejido endodérmico con proliferación celular en la fase activa de conflicto. Por otro lado se observa vagotonía durante todo el embarazo, a más tardar a partir del 3er mes de embarazo, tal y como se observa en fase de curación del tejido mesodérmico. El teratoma se ha catalogado por eso, correctamente, pero como excepción, bajo endodermo.

Sentido biológico en fase-pcl

1.	Necrosis parénquima renal derecho	Conflicto por agua o líquidos ej: por haberse casi ahogado o por rotura de tuberías que provoca destrozos en la cara)	FH en zona de transición entre mesencéfalo y la región occipital de la sustancia blanca del hemisferio derecho.	Una o varias zonas de necrosis de parénquima renal, hipertensión, aumento de albumina, de creatinina. De urea. Atrofia, esclerosis renal	Quistes renales primero líquidos. Más tarde indurados y eventualmente con función excretora de orina.
2.	Necrosis del músculo liso intestinal derecho	Incapacidad de progresar un bolo a nivel intestinal. íleo paralítico.	FH en mesencéfalo derecho.	Íleo paralítico (parálisis del intestino). Necrosis del músculo intestinal.	Cólicos abdominales e hiperperistaltismo como signo curativo.
3.	Necrosis músculo uterino derecho Ofilogénicamente en la antigüedad. Existían como aún hoy dos matrices en algunos animales)	Conflicto de desvalorización por no quedar embarazada.	FH en mesencéfalo derecho.	Necrosis del músculo uterino.	Miomas uterinos.
4.	Necrosis de endocardio	Conflicto de desvalorización respecto a la eficacia cardíaca.	FH en mesencéfalo. Zona de transición a la sust. Blanca del hemisferio derecho. El motivo es que la cámara cardíaca ha girado filogenéticamente hacia la izquierda.	Necrosis de endocardio. Necrosis de válvulas cardíacas.	Callosidades en las paredes cardíacas Alteraciones valvulares.

6.	Necrosis ganglios linfáticos (Agujeros) Lado izquierdo	Ligera desvalorización de sí mismo. Se afectan los ganglios correspondientes a una parte determinada del esqueleto. Las cadenas de los ganglios linfáticos corresponden a una parte determinada del hueso. En este caso la desvalorización es menor que cuando se afectan los huesos.	FH en la sustancia blanca del hemisferio derecho, en la misma zona que corresponde al esqueleto.	Los ganglios experimentan lo mismo que los huesos: "agujeros" o necrosis. Bajo el microscopio estos ganglios no engrosados se parecen a un "queso Gruyère".	Adenomegalia como manifestación curativa. Los agujeros se rellenan nuevamente por lo que aparecen células en mitosis. Esto no sucede en el caso de ganglios afectados por una infección o un absceso, que aumentan de tamaño por estar sobrecargados y que son considerados como "benignos" por no presentar mitosis Enfermedad de Hodgkin: ganglios en base de curación con ederna y mitosis
7.	Necrosis corteza de las cápsulas suprarrenales Lado derecho del cuerpo (Cápsula suprarrenal=ganglios (nódulos) linfáticos)	Conflicto de desvalorización en el sentido más amplio incapacidad de lucha a causa de herida grande y sangrante. Conflicto de hemorragia y lesión también conflicto de transfusión sanguínea. Conflicto por diagnóstico de cáncer de sangre (nuestro cerebro no puede distinguir entre transfusiones de sangre y hemorragias).	FH en parte derecha del mesencéfalo en zona parieto. Basal	El bazo es propiamente un ganglio linfático sur generis En fase canecrosis de bazo y trombocitopenia En el mismo instante del SDH. que en la naturaleza es equivalente a un herida con fuerte hemorragia. Los trombocitos bajan vertiginosamente (se van al gerete), o sea desaparecen de la circulación periférica. El sentido biológico es el de evitar una trombosis o embolia (por coágulos) en los vasos sanguíneos!	Tan pronto como la herida esta cicatrizada mínimamente los valores de trombocitos aumentan espontáneamente. En fase ca corresponde periodo de transfusiones y en la tise pd son innecesarias. En el ser humano las transfusiones sanguíneas o el diagnóstico de Ca de sangre puede provocar SDH puesto que una transfusión sanguínea perdida asociativamente como una hemorragia El bazo rellena las necrosis

					y se tendrá fuertemente esplenomegalia: buena señal
8.	Necrosis corteza de las cápsulas suprarrenales Lado izquierdo del cuerpo	Conflicto de haber sido echado (arrojado) fuera del camino. De haber elegido el camino equivocado o de haber apostado por el caballo equivocado.	FH en transición del mesencéfalo hacia la parte occipital de la sustancia blanca del hemisferio cerebral derecho.	Necrosis de la corteza de las cápsulas suprarrenales. Secreción reducida de cortisol, y por ello. “cansancio estresado”. El organismo es frenado brutalmente en el camino equivocado: Síndrome Waterhouse Friderichsen. Morbus Addison.	En fase pd se rellena la necrosis produciendo un quiste del tamaño de un puño en la corteza de las cápsulas suprarrenales que se indura después de poco tiempo y da lugar a una sobreproducción de Cortisol (Aldosterona) A pesar de la vagolonia conjuntamente con la hipófisis podrían producirse valores aumentados de Cortisol para encauzar el organismo nuevamente ‘en el camino correcto’ (hirsutismo) Síndrome de Cushing
9.	Necrosis vasos arteriales lado izquierdo del cuerpo	Desvalorización de si mismo. Limitación específica según la localización orgánica.	FH en la sustancia blanca del hemisferio derecho, en el área correspondiente al conflicto específico de desvalorización.	Necrosis de la pared arterial, en particular de íntima y muscular.	Arteriosclerosis en la fase de curación reparación de las necrosis de pared arterial mediante material calcáreo y lipídico (placa de ateroma). Las concepciones comunes sobre la artenoescierosis o ateroescierosis están equivocadas
10	Necrosis venosa Lado izquierdo	Desvalorización de si mismo. Especialmente: venas de las piernas: conflicto de tener las piernas atadas, “pies de plomo”: ej: mujer que queda embarazada sin desearlo y siente a su niño como un	FH en la sustancia blanca del hemisferio derecho, en el lugar donde la parte correspondiente del esqueleto tiene su relé.	Ej: venas de las piernas: espasmo venoso. En la fase de conflicto activo, cuando se trata del primer conflicto de este tipo, no se observa nada.	Varices. En fase de curación. Las venas ulceradas inflaman y se hacen tortuosas. Se restituye el tejido mediante una tromboflebitis que en realidad es un proceso curativo de la pared venosa.

		“impedimento”. Su libertad se ve pronto limitada.			Las varices quedan como lesión residual. En el caso de una recidiva del conflicto vuelve a producirse Un espasmo en las varices.
11	Necrosis de vasos linfáticos lado izquierdo	Desvalorización de si mismo. Limitación específica según localización orgánica.	FH en la sustancia blanca del hemisferio derecho, en el área correspondiente al conflicto específico de desvalorización.	Necrosis de la pared de los vasos linfáticos.	Reparación de los vasos linfáticos lesionados. Dilatación de los vasos y circulación linfática defectuosa (linfedema).
12	Necrosis músculo esquelético (estriado) Lado izquierdo del cuerpo	Conflicto de no poder escapar (piernas), de no poder empujar o agarrar algo (brazos). (Mirar esclerosis en placas, esclerosis múltiple).	FH en la sustancia blanca del hemisferio derecho y corte motor	Atrofia muscular.	Regeneración muscular hasta la hipertrofia del músculo.


13	<p>Ca de ovario izquierdo (tejido intersticial). Ca de ovario derecho (tejido intersticial)</p>	<p>1.conflicto de perdida por muerte o separación de hijo, esposos, padres, amigos, animal,... 2. conflicto feo (zona genital), connotaciones sexuales con un hombre.</p>	<p>FH en área occipito basal de la sustancia blanca del hemisferio derecho en proximidad inmediata al mesencéfalo.</p>	<p>Las necrosis que aparecen en la fase de conflicto normalmente pasan inadvertidas a menos que casualmente un "ovario reducido" llegue a las manos de un histopatólogo para análisis microscópico. Las necrosis corresponden en realidad al "cáncer de ovario".</p>	<p>Quiste de ovario en la fase de curación el tejido necrosado se constituye de la misma manera que los demás tejidos mesodermicos controlados por la sustancia blanca. Pero como casi no existe cápsula alguna que rodee el ovario, se forman quistes ováricos más o menos grandes que primero son líquidos y luego se induran a rellenarse de tejido conjuntivo. Estos quistes ováricos líquidos o Indurados se han considerado erróneamente como cáncer de ovario. Dándole incluso el nombre de "cáncer de ovario de crecimiento rápido", por multiplicarse rápidamente al tejido conjuntivo en el interior del quiste líquido. Al principio de la fase curativa se adhiere el quiste a los órganos más próximos y esto equivocadamente se ha interpretado como crecimiento invasivo. Pero se debe solo a la necesidad del quiste de nutrirse con sangre por el tejido anexo. Tan pronto adquiere vascularización (arteria y vena de quiste) propia</p>
----	---	---	--	--	--

					desaparecen las adherencias. El quiste forma una cápsula fuerte que le permite ser extirpado quirúrgicamente. Los gustos "indurados" producen hormonas sexuales.
14	Necrosis de testículo izquierdo. Necrosis de testículo derecho. Necrosis de testículo derecho.	1. Conflicto de perdida por persona que muere o se marcha. 2. Conflicto feo	FH en área occipito.basal del telencefalo izquierdo Subcortical en proximidad Inmediata a mesencéfalo.	Necrosis del tejido intersticial testicular. Pasa generalmente inadvertido.	Inflamación testicular como en el ovario. Formación de quiste testicular que luego endurece. Diagnostico diferencial con hidrocele proveniente generalmente de peritoneo abdominal en caso de ascitis y conducto.

B. b) MESODERMO CEREBRAL (SUSTANCIA BLANCA)

HEMISFERIO CEREBRAL DERECHO

Sonido biológico en Fase pcl

Ca tejido conjuntivo – necrosis (necrosis de tejido conjuntivo) lado izquierdo.	Ligero conflicto de desvalorización de si mismo La localización en el tejido conjuntivo corresponde a la ubicación del tipo de conflicto	FH en la sustancia blanca del hemisferio derecho	Necrosis de tejido conjuntivo practicamente en forma de agujeros como los de un queso de Gruyere.	Forunculosis (las bacterias son generalmente estalilococos): de cicatricial (restitución exagerada del tejido conjuntivo)
Acondrotrifia izquierda (=discrosis =necrosis de cartilago (Condronecrosis)	Ligero conflicto de desvalorización de si mismo. La localización en el tejido conjuntivo corresponde a la ubicación del tipo de conflicto	FH en telencéfalo izquierdo subcortical	Necrosis de Cartilago en forma de agujeros como los de un queso Gruyere.	Crecimiento cartilaginoso = hipercondrosis condrosarcoma.
Necrosis de tendones lado izquierdo 	Ligero conflicto de desvalorización de si mismo. La localización en función del contenido de conflicto	FH en la sustancia blanca del hemisferio derecho en toda su extensión. La localización específica del foco de Hamer y de la manifestación orgánica dependen del contenido del conflicto	Ostelolisis localizada en función del tipo específico de desvalorización de si mismo ej: 1. <u>Osteolisis de calota y carvicales:</u> desvalorización intelectual (injusticia falta de libertad, falta de paz...) 2. Osteolisis de cabeza de humero izquierdo: desvalorización por conflicto de madre/hijo en diestras. 3. Osteolisis de cabeza de humero izquierdo desvalorización por conflicto de pareja en zurdas 4. <u>Osteolisis de columna vertebral :</u> desvalorización	1. Edema oseo con distensión del periostio de ahí el riesgo importante de fracturas espontaneas (patologicas). 2. Dolores intensos por distensión del erioستio que es sensible 3. Recalcificación de las osteolisis, mal llamado osterosarcoma. 4. Leucemia. Aumento electivo del numero de todas las células sanguineas. 5. Reumatismo para articular en caso de osteolisis cercanas a articulaciones. 6. Pseudo: anemia o anemia relativa con descenso del hematocrito; a partir de la solución del conflicto empieza a entrar suero desde los tejidos a los vasos

			<p>central de la personalidad</p> <p>5. <u>Osteolisis de cuello del femur:</u> desvalorización central de la personalidad</p> <p>6. <u>Osteolisis del pubis:</u> desvalorización sexual</p> <p>7. <u>Osteolisis de la rodilla:</u> desvalorización deportiva</p> <p>8. <u>Osteolisis del pie o tobillo:</u> desvalorización por no poder correr y bailar y mantener el equilibrio.</p> <p>9. <u>Osteolisis de la mano:</u> desvalorización por sentirse torpe manualmente.</p> <p>(Para mas detalle. Talas especiales sobre osteolisis) Depresión de la hematopoyesis, panmieloptisis. En esta Fase no hay dolores y rera vez fracturas espontaneas, pues el periostio estabiliza el hueso como un vendaje.</p>	<p>sanguineos, debido a la vasodilatación que se produce durante la vagotonia.</p> <p>LEUCEMIA</p>
<p>Ca de hueso dental (osteolisis de la dentina) Lado izquierdo de la dentadura.</p>	<p>Conflicto de desvalorización de si mismo por no poder morder. Ej: un perro tiene que dejarse morder siempre por el pastor aleman del vecino; o un niño delicado y debil tiene siempre que dejarse pegar y humillar por el mas fuerte.</p>	<p>FH en área frontal de la sustancia blanca del hemisferio derecho FH en área frontal del telencéfalo izquierdo subortical</p>	<p>Agujeros en la dentina osea en el interior del diente. Esto es visible generalmente solo en la imagen radiológica del diente</p>	<p>Recalcificación por formacion de callo. El antiguo agujero se sierra con una densidad mayor a la normal. Tragico es que el agujero en la dentadura empiece a doler al iniciarse la fase de curación es entonces cuando se acude al dentista, el cual desvitaliza o arranca eventualmente el diente que en caso de no hacerse nada curaria por si solo aunque por momentos con dolor.</p>

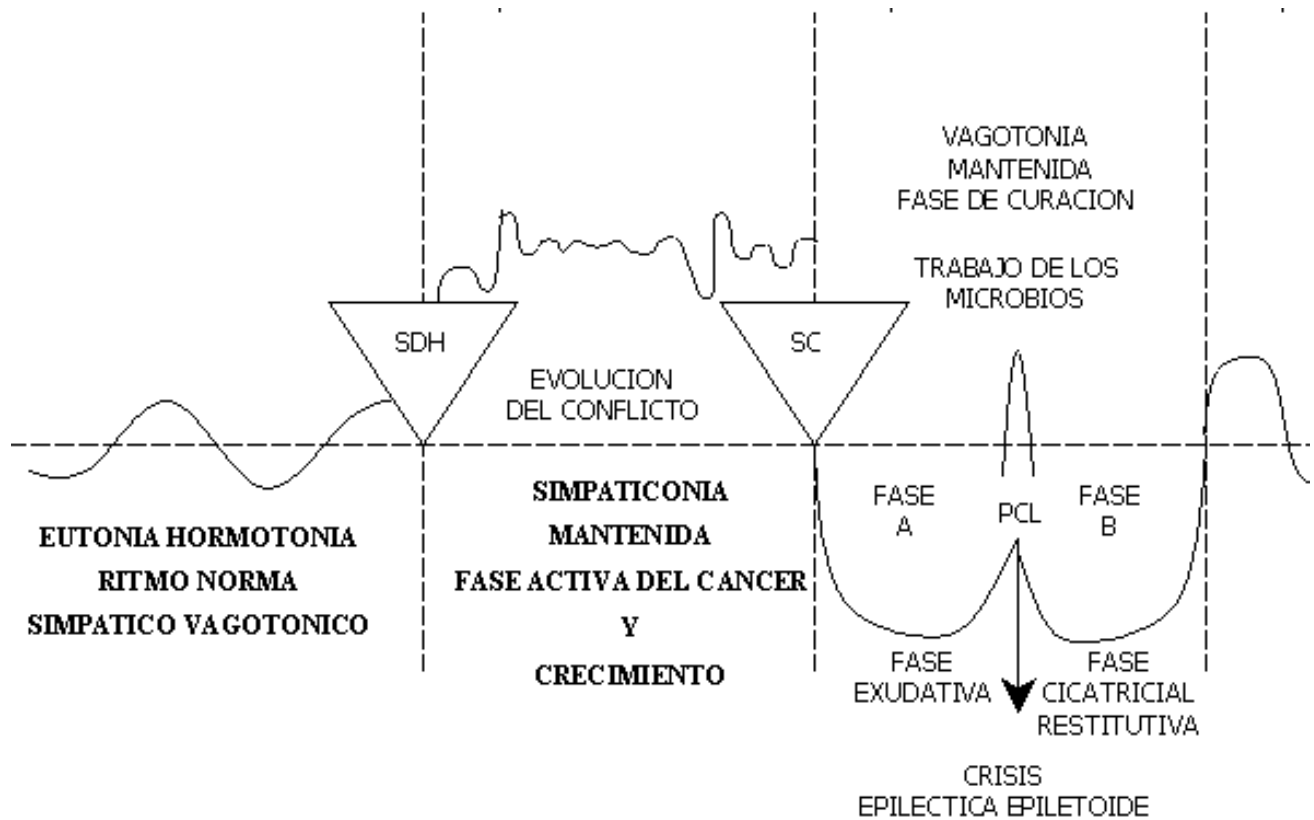
2.	Rosácea uni o bilateral (corion cutáneo) Lado izquierdo del cuerpo)	Conflicto de mancha zonal o Perizonal. Conflicto de desfiguración (deformación) o mancillamiento.	FH en el área dorso del cerebelo. Lado derecho	La rosácea que comprende pequeños tumores amelanóticos ubicados bajo la epidermis crece a lo largo de uno o varios segmentos (metámeras).	Esta fase de curación es muy dolorosa En caso de erosión de la epidermis (rosacea abierta) el proceso puede convertirse en fétido
3.	Acné vulgar del corion cutáneo Lado izquierdo del cuerpo	Pequeños conflictos de mancha en el rostro, sobre todo durante la pubertad.	FH en el área dorsal del cerebelo. Lado derecho.	Durante la fase Ca. Los granos corresponden a pequeños tumores tipo molanomia amelanótico	Bajo la acción de bacterias los granos de acné sufren una neurosis caseificante (pequeños abscesos) y pueden entonces ser eliminados
4.	Ca de mama izquierda (=Ca de pecho = Ca del corion cutáneo invaginado)	Diestras: Conflicto madre hijo (hija/madre) o conflicto de nido. Ej1: niño se suelta de la mano de la madre y es atropellado. Se mantiene en hospital entre la vida y la muerte. La madre se hace reproches. Ej2: A una mujer la notifican de repente el cese del contrato de alquiler de su casa (nido). Todas sus cosas se van a la calle Zurdas: Conflicto de pareja, no de tipo sexual Conflicto de preocupación o de pelea.	FH en el área lateral derecha del cerebelo.	Nódulo compacto, cuyo tamaño depende de la duración del conflicto. Al cabo de dos meses mide unos 7 mm. Se trata en realidad de dermis invaginada y el tumor resultante es igual a un melanomia amelanótico.	En la base de curación el módulo se encapsula o se caseifica por microbacterias bajo la piel intacta y cerrada: no presenta más mitosis, se edematiza un poco y duele sólo en la fase de curación (retracción cicatricial) los dolores corresponden al dolor profundo de la piel regida por el cerebelo tumor abierto la curación sigue un curso del lado diferente cuando las bacterias o microbacterias logran acceso al tumor. Ej por punción biopsia del tumor Entonces se instaura una reducción del tumor por necrosis caseificante maldiente generalmente con formación de abscesos o “infección” de la mama Si el tumor está abierto, el proceso es maloliente durante un tiempo, pero no ocurre nada más
5.	Ca del pericardio (Lado izquierdo)	Ataque contra el corazón (también asociación psíquica: “Estás enfermo del corazón”)	FH en el área medial del cerebelo. Lado derecho.	Mesotelioma de pericardio con crecimiento laminar y menor frecuentemente tumor compacto. El mesotelioma de pericardio en caso de ser descubierto. Se ha considerado como	Tan desconocido era el mesotelioma, como el origen del derrame pericárdico, interpretado casi siempre erróneamente como “insuficiencia cardíaca”. Que a su vez es frecuente causa de

				<p>supuesta “metastasis”. Muchos infartos de miocardio son a la vez el SDH que provoca un mesotelioma de pericardio.</p>	<p>recidiva de conflicto induciendo un nuevo mesotelioma. El pericardio frecuentemente está dividido en el medio y por consiguiente se puede tener un derrame pericardico derecho o izquierdo Cuando no hay esta división aparece un derrame circular o taponamiento cardiaco que es una de las causas más frecuente de muerte yatragenica</p>
6.	Ca de pleura Lado izquierdo	<p>Ataque contra la cavidad torácica. Ej. “Ud tiene un tumor en el pulmón, hay que extirparlo” Cirujano: Tenemos que abrir su torax para alcanzar el tumor. Puede ser una agresión real sufrida como un empujón, puñalada (punzada) o como auténtico ataque, ocurrido o que no se imagine. Por una operación.</p>	<p>FH en área medio lateral derecha del cerebelo (pleura y peritoneo tienen la misma localización, pero se distinguen claramente cada una en su lado). (Cáncer pleura izquierda) (Cáncer pleura derecha)</p>	<p>Los mesoteliomas compactados de pleura pueden crecer de forma laminar o producir tumores compactos grandes e individuales dependiendo de cómo se haya sentido el ataque. El mesotelioma en principio no tiene nada que ver con el motivo del ataque.</p>	<p>Derrame pleural como serial de curación: los síntomas de dificultad respiratoria sólo aparecen en caso de derrames intensos y se deben en parte al derrame en si y en parte al edema cerebral. Derrame pleural como serial de curación . los síntomas respiratorios solo aparacen en caso de derrame intensos y se deben en parte al derrame en sí y en parte al edema cerebral.</p>
7.	Ca de peritoneo Lado izquierdo	<p>Ataque contra la cavidad abdominal. Ej: Ud tiene un cáncer de hígado. Esto es percibido como una agresión contra la integridad de la cavidad abdominal. También en sentido figurado puede ser por ej. Una mala palabra o una ofensa que se perciban como punzada o golpe abdominal.</p>	<p>FH en el área medio lateral derecha del cerebelo. Peritoneo y pleura tienen su región en el mismo sitio del cerebelo puesto que fueron en un principio un mismo órgano, antes de que el diafragma se interpusiera como “membrana intermedia”.</p>	<p>Crecimiento de mesoteliomas compactos micro o macrónodulares, según el paciente se haya sentido atacado “globalmente” o bien en un determinado sitio. La lateralidad del mesotelioma no tiene nada que ver con la localización por ej. De un tumor existente. Sino que depende únicamente del sitio donde el paciente se ha sentido agredido. Ej. Si surge un SDH en el momento de observar en una radiografía e en tumor en el pulmón izquierdo, entonces el mesotelioma resultante y el derrame</p>	<p>Ascitis: los mesoteliomas son reducidos por necrosis caseificante o se encapsulan, o bien suceden las dos cosas. La razón de ser de la ascitis es la de evitar que durante ese proceso los intestinos hagan adherencias y oclusión. El intestino “nada” en la ascitis ¡Evitar en lo posible la paracentesis!.</p>

				pleural posterior aparecerán en el lado izquierdo, aunque el tumor (Ca bronquial se encuentre en realidad a la derecha.	
--	--	--	--	---	--

HOJA EMBRIONARIA MEDIA =MESODERMO

Formación Histológica:	Foco de Hamer	Microbios
A. Mesodermo cerebeloso tumores adenoides compactos	Mesodermo cerebeloso: cerebelo Mesodermo cerebral: sustancia blanca.	Bacterias y Microbacterias
B. Mesodermo cerebral Fase CA Necrosis	A/ Los organos regidos por el mesodermo cerebeloso en caso de tumoración se reduce durento la fase de curacuón pore caseificacion mediante microbacterias (Koch) (tambien por baterias).	
Fase curación Sarcoma Linfoma Lipoma Fibroma Quistes de curación con induración tardía.	B/Los organos regisod por el mesodermo cerebral que en fase de actividad de conflicto (fase Ca) hacen necrosis (u osteolisis) seran restituidos exclusivamente por bacterias. Primero con absceisificación para terminar con restitución cicatricial mediante tejido de granulación (por ej.: osteosarcoma formador de callo).	



B. a.) MESODERMO CEREBELOSO
HEMISFERIO CEREBELOSO DERECHO

Manifestación	CONTENIDO	FOCO DE	Fase de Conflicto activo:	Fese de solución del conflicto=
Orgánica CANCER	Biológico Del conflicto	HAMER (en el cerebro)	SIMPATICOTONÍA (Fase – Ca)	
Ca de dermis (melanoma y melanoma amelanótico = Ca del corion cutaneo) Lado izquierdo del cuerpo y rosacea un o bilateral (corion cutaneo) Lado derecho del cuerpo	Conflicto de mancha. Ataque a la propia integridad de sentirse o estar desfigurado. Ej: tras amputación de la mama. Mancillamiento en sentido real o figurado; ej.: ¡eres un cerdo! O ¡eres una mierda!	FH en el área dorso lateral del cerebelo. Lado derecho	Crecimiento de un melanoma compacto (se incluye tambien el lentigo o lunar) obien de un melanoma amelanotico practicamente como un protección contra el atentado a la integridad	Reducción por nerosis caseificante y fetida mediante microbacterias y bacterias. Solo cuando la piel de epitelio pavimentoso esta abierta no hay mas proliferación celular.

A.c) MESODERMO cerebral MESENCEFALICO

LADO IZQUIERDO

Organos mesodérmicos con localización cerebral especial.

Por un lado corresponde el relé cerebral de estos órganos, desde un punto de vista estrictamente anatómico, el tronco cerebral, aunque su localización es muy próxima a la zona de transición hacia la sustancia blanca de los hemisferios cerebrales. Dicho de forma más exacta corresponde estos órganos al mesencéfalo, es decir, a la región más craneal del tronco cerebral.

En esta zona de transición entre tronco cerebral y hemisferios, es decir entre paleo y neocéfalo, se encuentra diversos “organos excepcionales”, en parte únicos (musculatura lisa, musculatura uterina, ...) y en parte dobles; como el parénquima renal que no presenta una relación cruzada (contralateralidad) entre relé cerebral y órgano, como existe para el tejido intersticial del ovario y testículo controlados por la sustancia blanca del hemisferio contralateral. Todos estos órganos y tejidos se comportan de forma “mesodérmica”.

Una situación muy especial adoptan los dos relés cerebrales que corresponden a las células germinales, que se localizan en la región caudal de estas zonas de transición: por un lado el tipo de multiplicación de células germinales tanto en caso patológico (teratoma) como en caso biológico normal (embrión) sigue el esquema de comportamiento del tejido endodérmico con proliferación celular en fase activa de conflicto. Por otro lado se observa vagotonía durante todo el embarazo, a más tardar a partir del 3er mes de embarazo, tal y como se observa en fase de curación del tejido mesodérmico. El teratoma se ha catalogado por eso, correctamente, pero como excepción, bajo endodermo.

1.	Necrosis parénquima renal izquierdo	Conflicto por agua o líquidos (a): por haberse casi ahogado o por rotura de tuberías que provoca destrozos en la casa.	FH en zona de transición entre mesencéfalo y reglón occipital de la sustancia blanca del hemisferio izquierdo.	Una o varias zonas de necrosis de parénquima renal, hipertensión, aumento de albumina, de creatinina, de urea. Atrofia, esclerosis renal si perdura la situación.	Quistes renales. Primero líquidos, más tarde indurados y eventualmente de nuevo con función escretora de orina.
2.	Necrosis del músculo liso intestinal izquierdo	Incapacidad de progresar un bolo a nivel intestinal. Neo paralítico.	FH en mesencéfalo izquierdo.	Neo paralítico (parálisis del intestino). Necrosis del músculo intestinal.	Cólicos abdominales e hiperparistaltismo como signo curativo.
3.	Necrosis músculo uterino izquierdo Filogenéticamente, en la antigüedad, existían como aún hoy dos matrices (úteros) en algunos animales.	Conflicto de desvalorización por no quedar embarazada.	FH en mesencéfalo izquierdo.	Necrosis del músculo uterino.	Miomas uterinos.
4.	Necrosis de endocardio.	Conflicto de desvalorización respecto a la eficacia cardiaca.	FH en mesencéfalo, zona de transición a la sust. Blanca del hemisferio izquierdo. El motivo es que la cámara cardiaca ha girado klogenéticamente hacia la izquierda.	Necrosis de endocardio. Necrosis de válvulas cardiacas.	Endurecimiento de las paredes cardiacas. Alteraciones valvulares.

	Cada hueso dental (osteolisis de la dentina) lado derecho de la dentadura	Conflicto de desvalorización de si mismo por no poder morder. Ej: un perro tiene que dejarse morder siempre por el pastor aleman del	FH en área frontal de la sustancia blanca del hemisferio cerebral izquierdo	Agujeros en la dentina, osea, en el interior del diente esto es visible generalmente solo en la imagen radiológica del	Recalcificación por formación de callo El antiguo agujero se cierra con una densidad mayor a la normal. Trágico es que el agujero en la dentina empiece a doler
--	---	--	---	--	---

		vecino: o un niño delicado y debil tiene siempre que dejarse pegar y humillar por el mas fuerte.		diente.	al iniciarse la fase de curación es entonces cuando se acude al dentista, el cual desvitaliza o arranca eventualmente el diente que en caso de no hacerse nada, curaría por si solo, aunque por momentos con dolor.
Necrosis ganglios linfáticos (Agujeros lado derecho)	Ligera desvalorización de si mismo. Se afectan los ganglios correspondientes a una parte determinada del esqueleto. Las cadenas de los ganglios linfáticos corresponden a una parte determinada del hueso. En este caso la desvalorización es menor que cuando se afectan los huesos.	FH en sustancia blanca del hemisferio cerebral izquierdo, en la misma zona que corresponde al esqueleto.	Los ganglios experimentan lo mismo que los huesos: se forman "agujeros" o necrosis Bajo el microscopio estos ganglios no engrosados se parecen a un "queso Gruyere".	Adenomegalia como manifestación curativa Los agujeros se rellenan nuevamente, por lo que aparecen células en mitosis Esto no sucede en el caso de ganglios afectados por una infección o un absceso que aumentan de la mano por estar sobrecargados y que son considerados como "benignos" por no presentar mitosis Enfermedad de Hodgkin = ganglios en fase de curación con edema y mitosis	
Necrosis corteza de las cápsulas suprarrenales Lado derecho del cuerpo (Cápsula suprarrenal = ganglios (nódulos linfáticos)	Conflicto de haber sido echado (arrojado) fuera del camino. De haber elegido el camino equivocado o de haber apostado por el caballo equivocado.	FH en transición del mesencéfalo hacia la parte occipital de la sustancia blanca del hemisferio cerebral izquierdo.	Necrosis de la corteza de las cápsulas suprarrenales secreción reducida de cortisol, y por ello "cansancio estresado". El organismo es frenado brutalmente en el camino equivocado: síndrome Waterhouse Friderichsen Morbus Addison.	En fase pcl se rellena la necrosis produciendo un quiste del tamaño de un puño en la corteza de las cápsulas suprarrenales que se indura después de poco tiempo y da lugar a una sobreproducción de cortisol (Aldosterona) a pesar de la vagotonia conjuntamente con la hipófisis podrían producirse valores aumentados de cortisol para encauzar el organismo nuevamente "en el camino correcto" (+ hirsutismo). Síndrome de Cushing.	
Necrosis vasos arteriales lado derecho del cuerpo Necrosis arterial.	Desvalorización de si mismo. Limitación específica según la localización orgánica.	FH en sustancia blanca del hemisferio cerebral izquierdo, en el lugar donde la parte correspondiente del esqueleto tiene su	Necrosis de la parte arterial, en particular de íntima y muscular.	Arteriosclerosis en la fase de curación: reparación de las necrosis de pared arterial mediante material calcáreo y	

			región.		lipídico (placa de ateroma). Las concepciones comunes sobre la arteriosclerosis o aterosclerosis están equivocadas.
Necrosis venosa Lado derecho	Desvalorización de sí mismo. Especialmente : venas de las piernas: conflicto de tener las piernas atadas, “pies de plomo”, ej: mujer que queda embarazada sin desearlo y siente a su niño como un “impedimento”. Su libertad se ve de pronto limitada.	FH en telencéfalo subcortical, en el lugar donde la parte correspondiente del esqueleto tiene su región	Ej: venas de las piernas: espasmo venoso. En la fase de conflicto activo, cuando se trata del primer conflicto de este tipo, no se observa nada.	Varices. En fase de curación, las venas ulceradas se inflaman y se hacen tortuosas se restituye el tejido mediante una tromboflebitis que en realidad es un proceso curativo de la pared venosa. Las varices quedan como lesión residual en el caso de una recidiva del conflicto, vuelve a producirse un espasmo en las varices	
Necrosis de vasos linfáticos lado derecho	Desvalorización de sí mismo. Limitación específica según localización orgánica.	FH en sustancia blanca del hemisferio cerebral izquierdo, área correspondiente al conflicto de desvalorización.	Necrosis de la pared de los vasos linfáticos.	Reparación de vasos linfáticos lesionados. Dilatación de los vasos y circulación linfática defectuosa (linfedema).	
Necrosis músculo esquelético (estriado) Lado derecho del cuerpo	Conflicto de no poder escapar (piernas), de no poder empujar o agarrar algo (brazos). (mirar esclerosis en placas, esclerosis múltiple).	FH en sustancia blanca del hemisferio cerebral izquierdo y córtex motor.	Atrofia muscular.	Restitución muscular hasta la hipertrofia muscular.	
Ca de ovario derecho (tejido intersticial)	1. Conflicto de pérdida por muerte o separación de hijo, esposo, padres, amigos, animal,... 2. Conflicto feo (zona genital), con connotaciones sexuales con un hombre.	FH en área occipito-basal de la sustancia blanca del hemisferio cerebral izquierdo en proximidad inmediata a mesencéfalo.	Las necrosis que aparecen en fase de conflicto normalmente pasan inadvertidas, a menos que casualmente un “ovario reducido” llegue a las manos de un histopatólogo para análisis microscópico. Las necrosis corresponden en realidad al “cáncer de ovario”.	Quiste de ovario. En la fase de curación el tejido necrosado se restituye de la misma manera que los demás tejidos mesodérmicos controlados por la sustancia blanca, pero como casi no existe cápsula alguna que rodee el ovario, se forman quistes ováricos más o menos grandes que primero son líquidos y luego se induran al rellenarse de tejido conjuntivo. Estos quistes ováricos líquidos o indurados se han considerado	


					erróneamente como cáncer de ovario, dándole incluso el nombre de “cáncer de ovario de crecimiento rápido”, por multiplicarse rápidamente el tejido conjuntivo en el interior del quiste líquido. Al principio de la fase curativa se adhiere el quiste a los órganos más próximos y esto equivocadamente se ha interpretado como crecimiento invasivo. Pero se debe solo a la necesidad del quiste de nutrirse con sangre por el tejido anexo. Tan pronto adquiere vascularización (arteria y vena del quiste) propia desaparecen las adherencias. El quiste forma una cápsula fuerte que le permite ser extirpado quirúrgicamente. Los quistes indurados producen hormonas sexuales.
Necrosis de testículo derecho necrosis-ca de testículo	<ol style="list-style-type: none"> 1. Conflicto de pérdida por persona que muere o se marcha. 2. Conflicto feo (mal visto), con connotaciones sexuales con una mujer (muy infrecuente). 	FH en área occipito-basal del telencéfalo subcortical en proximidad inmediata a mesencéfalo y en posición contralateral respecto al órgano afectado.	Necrosis del tejido intersticial testicular. Pasa generalmente inadvertido.	Necrosis del tejido intersticial testicular. Pasa generalmente, inadvertido.	Inflamación testicular como en el ovario. Formación de quiste testicular que luego endurece. Diagnóstico diferencial con hidrocele proveniente generalmente de peritoneo abdominal, en caso de ascitis y conducto inguinal permeable o proveniente de peritoneo testicular (previo “ataque contra el testículo”).

A. b) MESODERMO CEREBRAL (SUSTANCIA BLANCA)

HEMISFERIO CEREBRAL IZQUIERDO

Sonido biológico en Fase pci

Ca tejido conjuntivo – necrosis (necrosis de tejido conjuntivo) lado derecho.	Ligero conflicto de desvalorización de si mismo. La localización en el tejido conjuntivo corresponde a la ubicación del tipo de conflicto	FH en la sustancia blanca del hemisferio derecho	Necrosis de tejido conjuntivo practicamente en forma de agujeros como los de un queso de Gruyere.	Forunculosis (las bacterias son generalmente estafilococos): de cicatricial (restitución exagerada del tejido conjuntivo)
Acondrotrifia izquierda (=discrosis =necrosis de cartilago (Condronecrosis))	Ligero conflicto de desvalorización de si mismo. La localización en el tejido conjuntivo corresponde a la ubicación del tipo de conflicto	FH en telencéfalo subcortical FH en sustancia blanca del hemisferio cerebral izquierdo	Necrosis de Cartilago en forma de agujeros como los de un queso Gruyere.	Crecimiento cartilaginoso = hipercondrosis condrosarcoma.
Necrosis de tendones lado derecho	Ligero conflicto de desvalorización de si mismo. La localización en corresponde al tipo de conflicto	FH en la sustancia blanca del hemisferio cerebral izquierdo	Necrosis de tendones (ej: motivo de rutura del tendon de aquiles).	Curación mediante tumelación y reparacón de la necrosis.
Ca de huesos (=osteolisis = osteoporosis = descalcificación ósea) lesión en sacabocados lado derecho del cuerpo	Desvalorización de si mismo a cada parte del esqueleto corresponde al conflicto de desvalorización de si mismo. Ej.: en mujer diestra un conflicto de desvalorización de si misma genera necrosis de la cabeza del húmero derecha (soy una mala compañera)	FH en la sustancia blanca del hemisferio cerebral izquierdo en toda su extensión. La localización especifica del foco de Hamer y de la manifestación orgánica dependen del contenido del conflicto	Osteolisis localizada en función del tipo especifico de desvalorización de si mismo ej: 1. <u>Osteolisis de calota y cervicales:</u> desvalorización intelectual (injusticia falta de libertad, falta de paz...) 2. Osteolisis de cabeza de humero derecho: desvalorización por conflicto de madre/hijo en diestras.	1. Edema oseo con distensión del periostio de ahí el riesgo importante de fracturas espontaneas (patologicas). 2. Dolores intensos por distensión del erioستio que es sensible 3. Recalcificación de las osteolisis, mal llamado osterosarcoma. 4. Leucemia. Aumento electivo del numero de todas las células sanguineas. 5. Reumatismo para articular en caso de osteolisis cercanas a articulaciones. 6. Pseudo: anemia o anemia relativa con descenso del hematocrito; a partir de la solución del conflicto

			<p>3. Osteolisis de cabeza de humero derecho desvalorización por conflicto de pareja en zurdas</p> <p>4. <u>Osteolisis de columna vertebral</u> : desvalorización central de la personalidad</p> <p>5. <u>Osteolisis de cuello del femur</u>: desvalorización central de la personalidad</p> <p>6. <u>Osteolisis del pubis</u>: desvalorización sexual</p> <p>7. <u>Osteolisis de la rodilla</u>: desvalorización deportiva</p> <p>8. <u>Osteolisis del pie o tobillo</u>: desvalorización por no poder correr y bailar y mantener el equilibrio.</p> <p>9. <u>Osteolisis de la mano</u>: desvalorización por sentirse torpe manualmente.</p> <p>(Para mas detalle. Talas especiales sobre osteolisis) Depresión de la hematopoyesis, panmieloptisis. En esta Fase no hay dolores y rera vez fracturas espontaneas, pues el periostio estabiliza el hueso como un vendaje.</p>	<p>empieza a entrar suero desde los tejidos a los vasos sanguíneos, debido a la vasodilatación que se produce durante la vagotonia.</p> <p style="text-align: center;">LEUCEMIA</p>
---	--	--	--	---

Ca de dermis Melanoma y melanoma Melanotico = Ca del corion Cutáneo Ldo. Derecho del cuerpo.	Conflicto de mancha alaque a la propia integridad conflicto de sentirse o estar desfigurado. Ej: tras amputación mama . mancillamiento en sentido real o figurado ej: ¡eres un cerdo! o ¡eres una mierda!.	FH en el área lateral del cerebelo lado izquierdo	Crecimiento de un melanoma compacto (se incluye también el lúntigo lunar) o bien de un melanoma amolanotico prácticamente como una protección contra el atentado a la integridad.	Reducción por necrosis caseificante y félida mediante microbacterias solo cuando la piel del epotelio pavimentoso está abierta no hay más proliferación celular
Rosacea uni o bilateral corion cutáneo) ldo derecho del cuerpo	Conflicto de mancha zonal o personal. Conflicto de desfiguración (deformación) lo mancillamiento	FH en el área dorso lateral del cerebelo . Lado izquierdo	La rosácos que comprende pequeños tumores amelánoicos ubicados bajo la epidermis crece a lo largo de uno o varios segmentos (metámoras)	Este laso de curación es muy doloroso en caso de erosión de la epidermis (rosácea abierta)el proceso puede convertirse en fétido
Acné vulgar del corion cutáneo Lado derecho del cuerpo	Pequeños conflictos de mancha en el rostro. Sobre todo durante la pubertad	FH en el área dorsal del cerebelo. Lado izquierdo	Durante la laso Ca. Los granos corresponden a pequeños tumores tipo melanoma amelanótico.	Bajo la acción de bacterias los granos de acné sufren una necrosis caseificante (pequeños abscasos) y pueden entonces ser eliminados
Ca de mama derecha (=Ca de pecho= Ca del cañon cutáneo invaginado)	Diestras: Conflicto de pareja no de tipo sexual. Conflicto de preocupación o de pelea. Zurdas: Conflicto madre e hijo (o hija /madre) o conflicto de nido Ej: niño se suelta de la mano de la madre y es atropellado. Se mantiene en hospital entre la vida y la muerte. La madre se hace reproches. Ej: a un mujer le notifican	FH en el área lateral izquierda del cerebelo.	Nódulo compacto. Cuyo tamaño depende de la duración del conflicto. Al cabo de dos meses mide unos 7 mm. Se trata en realidad de dermis invaginada y el tumor resultante es igual a un melanoma amelanótico.	En las fases de curación el nódulo se encapsula o se caseifica por microbacterias bajo la piel intacta y cerrada: no presenta más mitosis. Se edematiza un poco y duele sólo en la fase final de curación (eliación cicatricial) Los dolores corresponden al dolor profundo de la piel regida por el cerebelo . Tumor abierto la curación sigue un curso del todo diferentes cuando las bacteias o microbacterias

		de repente el caso del contrato de alquiler de su casa (nido) todas sus cosas se van a la calle.			logran acceso al tumor. ej por puncion biopsia del tumor. Entonces se instaura una reducción del tumor por necrosis caseificante maloliente generalmente con formación de abscesos o infección de la mama. Si el tumor esta abierto el proceso es maloliente durante un tiempo pero no ocurre nada más.
	Ca del pericardio (lado derecho)	Ataque contra el corazón (también asociación psíquica. Estas enfermo del corazón).	FH en el área medial del cerebelo. Lado izquierdo.	Mesotolioma pericárdio con crecimiento laminar y menos frecuentemente tumor compacto. El mesotolioma de pericardio en caso de ser descubierto se ha considerado como supuesta “metastasis”. Muchos infartos de miocardio son a la vez SDH que provoca un mesotolioma de pericardio.	Tan desconocido era el mesotelioma como el origen del derrame pericardico interpretado casi siempre o erróneamente como insuficiencia cardica que a su vez es frecuente causa de recidiva a conflicto. Induciendo un nuevo mesotolioma. El pericardio frecuentemente esta dividido en el medio y por consiguiente se puede tener un derrame pericardico derecho o izquierdo cuando no hay esta división aparece un derrame circular o laponamiento cárdico que es una de las causas mas frecuentes de muerte yatrogénica.
	Ca de pleura Lado derecho	Ataque contra la cavidad torácica. Ej: “ ud . tiene un tumor en el pulmón, hay que estirparlo”.	FH en el área medio-lateral izquierdo del cerebelo (pleura y peritoneo tiene la misma localización,	Los mesoteliomas compactos de pleura pueden crecer de forma laminar o producir tumores compactos	Derrame pleural como señal de curación: los sintomas de sificultad

		Cirujano: “Tenemos que abrir su torax para alcanzar el tumor “ puede ser una agresión real sufrida como un empujón puñalada (pulsada) o como auténtico ataque, ocurrido o que uno se imagine. Por una operación.	pero se distinguen claramente cada una en su lado). (cáncer pleura izquierdo) (cáncer pleura derecho)	grandes o individuales dependiendo de cómo se haya sentido el ataque. El mesotelioma en principio no tiene nada que ver con el motivo del ataque.	respiratoria sólo aparecen en caso de derrames intensos y se deben en parte al derrame en el y en parte al edema cerebral.
Ca de peritoneo Lado derecho	Ataque contra la cavidad abdominal. Ej: “ud. Tiene un cancer de hígado “. esto es percibido como una agresión contra la integridad de la cavidad abdominal. También en sentido figurado puede ser por ej. Una mal palabra o una ofensa que se perciban como punzada o golpe abdominal.	FH en el área medio-lateral izquierda del cerebelo. Peritoneo y pleura tiene su rele en el mismo sitio del cerebelo puesto que fueron en un principio un mismo órgano. Antes que el diafragma se interpusiera como membrana intermedia.	Crecimiento de mesoteliomas compactos micro o micromodulares, según el paciente se haya sentido atacado “globalmente” o bien en un determinado sitio. La lateralidad del mesotelioma no tiene nada que ver con la localización por ej. De un tumor existente sino que depende únicamente del sitio donde el paciente se ha sentido agredido. Ej: si surge un SDH en el momento de observar en una radiografía un tumor en el pulmón izquierdo, entonces el mesotelioma resultante y el derrame pleural posterior aparecerán en el lado izquierdo, aunque el tumor (cabronquial) se encuentra en realidad a la derecha.	Ascitis : los mesoteliomas son reducidos por necrosis caseificante o se encapsulan o bien suceden las dos cosas la razón de ser de la ascitis es la de evitar que durante ese proceso los intestinos hagan adherencia y oclusión en intestino nada en la ascitis ¡¡¡Evitar en lo posible la paracontesis!!!	

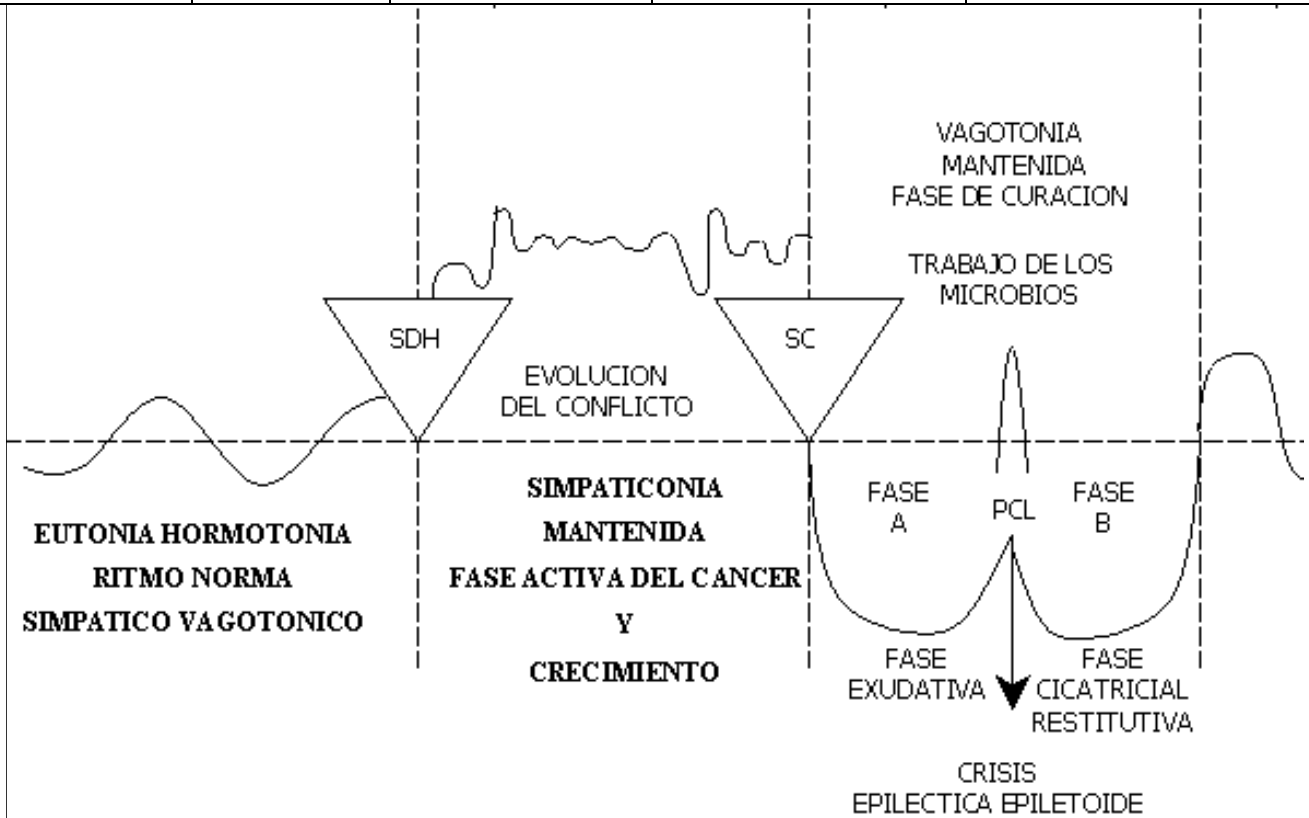
HOJA EMBRIONARIA MEDIA = MESODERMO

Formación Histológica:	Foco de Hamer	Microbios
A. Mesodermo cerebeloso tumores adenoides compactos	Mesodermo cerebeloso: cerebelo Mesodermo cerebral: sustancia blanca.	Bacterias y Microbacterias
B. Mesodermo cerebral	A/ Los organos regidos por el mesodermo cerebeloso en caso de tumoración se reduce durante la fase de curación por caseificación mediante microbacterias (Koch) (también por bacterias).	
Fase CA Necrosis	B/Los organos regidos por el mesodermo cerebral que en fase de actividad de conflicto (fase Ca) hacen necrosis (u osteolisis) serán restituidos	
Fase curación Sarcoma Linfoma		

Lipoma Fibroma Quistes de curación con induración tardía.	exclusivamente por bacterias. Primero con abscesificación para terminar con restitución cicatricial mediante tejido de granulación (por ej.: osteosarcoma formador de callo).	
---	---	--

A. a) MESODERMO CEREBELOSO HEMISFERIO CEREBELOSO IZQUIERDO

Manifestación	CONTENIDO	FOCO DE HAMER (en el cerebro)	Fase de Conflicto activo: SIMPATICOTONÍA (Fase - Ca)	Fese de solución del conflicto=
Orgánica CANCER	Biológico Del conflicto			



22	Ca de intestino grueso (Ca de colon ascendente, transverso y descendente)	Contrariedad indigesta "guarrada" "faena", "porquería". Ej: alguien es acusado injustamente de	FH en área lateral izquierda del puente.	Tumores compactos con crecimiento en forma de coliflor	Reducción necrotica caseificante de tumores por hongos (micosis) a veces acompañada de hemorragias moderadas o de microbacterias
----	---	--	--	--	--

		engañar a una compañía de seguros			(koch) de intestino grueso
23	Ca del sigmoide	Conflicto por haber sufrido una “marranada”, algo vil, asqueroso, denigrante.	FH en el puente, en posición lateral izquierda.	Tumores compactos proliferando en forma de coliflor. Si el tumor es grande hay riesgo de oclusión intestinal (ileo)	Reducción necrótica caseificante de los tumor. dando lugar en ocasiones a hemorragias leves
24	Ca de recto (Ca submucoso distrófico de la parte superior del recto (casi sigma)	Conflicto por haber sufrido una “marranada” algo innoble, denigrante.	FH en la parte lateral izquierda el puente	Lo particular en este caso es que un tumor compacto y plano se desarrolla debajo de la mucosa de epitelio pavimentoso rectal (ectodermo) Es sensible pero invisible	Cuando el tumor subyacente a la mucosa rectal es reducido por necrosis caseificante tenemos un absceso rectal submucoso que generalmente es tomado por hemorroides y designado como tal
25	Ca de epiplón mayor	Conflicto por haber sufrido una marranada, algo imposible de digerir.	FH en área lateral izquierda del puente	Tumores compactos en la zona del epiplón mayor	Reducción por necrosis caseificante acompañada a menudo de adherencias Dos opciones
26	Ca de endometrio (= Ca de cuerpo uterino)	1 : Conflicto con connotaciones sexuales. Desagradable feo poco respetuoso. Generalmente con persona masculina . 2: Conflicto de pérdida sobre todo en relación abuela/nieto.	FH en el área media del Puente.	En la cavidad uterina crece un tumor compacto por ser el endometrio una mucosa intestinal transformada (Adeno Ca)	1 Posmenopausia necrosis caseificante del tumor con flujo vaginal y eventuales hemorragias leves. 2 Premenopausia y regla normal. El tumor no evacuado junto con la decidua provocando hemorragias intensas.
27	Ca de próstata	Conflicto sexual, feo. Ej: Hombre de edad que ya no reacciona mediante conflicto de territorio, es abandonado Por su pareja en favor de un hombre más joven.	FH en la zona medial del Puente.	Tumor compacto que puede comprimir la uretra	Necrosis caseificante o encapsulación del tumor compacto
28	Ca de trompas de Falopio	Conflicto con connotaciones sexuales, sucio, generalmente con persona masculina. Ej: Directora de una fabrica se entera que	FH en el área ventromedial Izquierda del puente.	Adeno. Ca Compacto de la mucosa de las trompas uterinas. Cursa casi siempre con obstrucción de la trompa	Necrosis caseificante del tumor por hongos o microbacterias, con flujo vaginal. En ocasiones el pus se deriva a cavidad abdominal

		uno de sus empleados principales fue encontrado con chicas menores de edad. Para deshacerse de él tiene que pagar además indemnización.			
29	Ca submucoso de vejiga (polipo vesical)	Conflicto por haber sufrido una "marranada". Ej: mujer Embarazada que es golpeada Por su marido	FH en el área ventromedial Izquierda del puente	Pólipo vesicales especialmente en trigono vesical = triángulo entre orificio de entrada de uréteres y salida de uretra	Reducción necrótica caseificante del tumor por hongos o microbacterias (tuberculosis) cistitis (inflamación vesical)
30.	Ca de túbulo colectores	Conflicto existencial, "conflicto de refugiados" (lo han perdido todo). "conflicto de perdida por bombardeo".	FH en área ventral del puente. Homolateral.	Tumor compacto entre los cálices renales y los túbulo. A diferencia de las necrosis de parénquima renal (conflicto por líquidos), que dan quistes renales en la fase de curación. Aquí: proliferación celular en fase de Ca	Antes se diagnosticaba radiologicamente una tuberculosis renal en función de la deformación de pelvis y cálices renales. De hecho aquí los adeno. Ca compactos habían sido caseificados por microbacterias (tuberculosis) generando cavernas que deforman los cálices renales
31.	Ca de ombligo	Conflicto de no poder eliminar. Ej: mujer convaleciente escucha que su marido balbucea al teléfono. Es decir que aún no ha abandonado el alcohol.	FH en área ventromedial izquierda del puente.	Adeno-Ca compacto de la zona que corresponde ontogenéticamente a la "cloaca".	Reducción necrótica caseificante por hongos o microbacterias o encapsulación
32.	Teratoma de ovario y testículo (localización excepcional)	Grave conflicto de pérdida. Ej: pérdida de un hijo mejor amigo. Persona querida. También animales.	FH en parte craneal del mesencéfalo (¡excepción!)	Teratomas de células germinales (¡excepción!)	El teratoma deja de crecer muy lentamente debido a la tendencia al crecimiento que bono todo tejido embrionario. Este crecimiento bono primero de terminarse (¡excepción!)

14	Ca del esófago (tercio inferior)	Conflicto de no poder tragar la presa. A menudo es una casa , un coche,	FH en la parte lateral derecha del puente cerebral.	Filogenéticamente el esófago estaba revestido en un principio	Caseificación fétida espontánea de la mayor parte de los carcinomas de tercio inferior que no se
----	----------------------------------	---	---	---	--

		<p>etc. Que se quiere adquirir y de pronto no se puede. El adenocarcinoma es por “querer tragar y no poder”.</p> <p>El carcinoma epidermoide aparece al verse obligado a tragar algo que desearía escupir.</p> <p>Válido también en principio para la zona nasobucofaríngea.</p>		<p>de mucosa intestinal pero los 2/3 superiores se sustituyeron por epitelio pavimentoso. El tercio inferior genera adenocarcinomas compactos mientras que en los 2/3 superiores se pueden formar adeno-Cabsumucosos a partir de los islotes residuales de la mucosa intestinal.</p>	<p>han diagnosticado. Los residuos de este proceso curativo frecuentemente son mal interpretados como “várices esofágicas”.</p>
15	Ca de estómago (excepto curvatura menor)	<p>“No lo puedo digerir”</p> <p>Conflicto de no poder digerir la presa. Contrariedad familiar. Ej: no poder apropiarse definitivamente de una herencia que le corresponde, según testamento, o de las ganancias que le corresponden en una empresa de accionistas.</p> <p>Frecuentemente en juicios, indemnizaciones o pensiones que le corresponden</p>	FH en la parte lateral derecha del puente cerebral.	Tumores compactos pudiendo alcanzar el tamaño de un melón.	Hongos y microbacterias (Tuberculosis) son ácido resistentes. Por ello pueden caseificarse en el estómago. La simple encapsulación del tumor también es posible pudiendo llegar a permanecer 40 años asintomático.
16	Ca del duodeno (excepto bulbo)	Conflicto de no poder digerir la presa. Contrariedad con uno de los miembros de la familia, compañeros de trabajo, amigos.	FH en la parte lateral derecha del puente cerebral.	Tumor compacto en el duodeno. Rara vez produce oclusión intestinal.	Hongos y microbacterias (Tuberculosis) ácido resistentes, se encargan de reducir el tumor por caseificación.
17	Ca solitario del hígado	Conflicto de “morirse de hambre”, conflicto existencial. También por ej: conflicto de poder morir de hambre a causa de un cáncer	FH en la parte lateral derecha del puente cerebral.	Típicas imágenes redondeadas y solitarias. Con frecuencia este conflicto afecta a intestino, hígado y páncreas al mismo tiempo.	La curación puede llevarse a cabo por diferentes vías: 1. Encapsulación y eventual calcificación (la pérdida de parénquima hepático)

		intestinal.			<p>puede ser restituida).</p> <p>2. Reducción por caseificación ej: Tbe hepática. Una forma de cirrosis en la Tbe hepática que cursa con tejido conjuntivo y cavernas hepáticas comprimidas. La otra forma se ve en el punto sobre úlcera de vesícula biliar interhepático o sea hepatitis.</p>
18	Ca de páncreas	Conflicto de miedo y contrariedad familiar “lucha por la presa”, conflictos de herencia. Por ej: una mujer tiene que cancelar su viaje de vacaciones planeado con anterioridad y que ya estaba siendo digerido (vivido) con ilusión, por sufrir su madre un accidente.	FH en la parte laterla derecha del puente.	La mayoría de los carcinomas de páncreas no son tan peligrosos como parecen y no necesitan ser operados pues las enzimas pancreáticas se sustituyen fácilmente.	Dos tipos de curación: <ol style="list-style-type: none"> 1. Encapsulación. 2. Caseificación con cavernas tras tuberculosis pancreática.
19.	Ca de yeyuno (intestino delgado superior)	Conflicto de no poder digerir la presa, “contrariedad indigesta”, que además cursa frecuentemente con conflicto de morir de hambre.	FH en el área medio-ventral del puente.	La totalidad del intestino delgado (yeyuno e ileon), aprox. 5 cm. Corresponde a un relé cerebral previsto para controlar una longitud de un metro. Filogenéticamente e el intestino delgado ha crecido en muy poco tiempo, muy rápido. Por este motivo, el carcinoma de intestino delgado es un tumor muy extendido y plano, con pocas capas celulares. A veces aparece también como un típico adeno-Ca de epitelio cilíndrico. Por	El tumor intestinal reducido normalmente por necrosis caseificante puede sangrar aunque no tiene porque hacerlo. Sin embargo el Ca de yeyuno y el de ileon sangran casi siempre. Hasta ahora interpretabamos estas fases de curación (enfermedad de Crohn, ileitis) como enfermedades independientes. Moco y trozos sanguinolientos de mucosa digerida son evacuados con las deposiciones.

				esta razón, un carcinoma de intestino delgado prácticamente nunca cursa con ileo mecánico (obstrucción)	
20	Ca de ileon (Intestino delgado inferior) Denominado también en la fase de curación: Enfermedad de Crohn.	Conflicto de no poder digerir la presa “contrariedad indigesta”, generalmente combinada con conflicto de “miedo a morir de hambre” en el sentido más amplio de la expresión. Ej: una peluquera se ve obligada a cerrar varias veces su almacén de manera temporal y luego de forma definitiva por pasarse sus mejores ayudantes a la competencia, a pesar de sus manifestaciones contrarias, temiendo una gran pérdida económica.	FH en área ventrolateral izquierda del puente.	La totalidad del intestino delgado aprox. 5 cm. Corresponde a un relé cerebral previsto para controlar una longitud de un metro. Filogenéticamente el intestino delgado ha crecido en muy poco tiempo, muy rápido. Por este motivo, el carcinoma de intestino delgado es un tumor muy extendido y plano, con pocas capas celulares. A veces aparece también como un típico adeno-Ca de epitelio cilíndrico. Por esta razón un carcinoma de intestino delgado prácticamente nunca cursa con ileo-mecánico (obstrucción).	El tumor intestinal normal reducido por necrosis caseificante puede en ocasiones provocar hemorragia. Sin embargo el Ca de yeyuno y el de ileon sangran casi siempre. Hasta ahora interpretamos estas fases de curación (enfermedad de Crohn ileitis) por enfermedades independientes. Moco y trozos sanguinolientos de mucosa digerida son evacuados con las deposiciones.
21	Ca de ciego y apéndice (Ca de Coecum)	Conflicto de “suciedad”, indigesto. Ej: niño que presencia una terrible escena de violencia entre sus padres.	FH en área ventrolateral izquierda del puente.	Ca compacto, en forma de coliflor, que puede provocar fácilmente una oclusión del apéndice, con riesgo de perforación ¡No hay apendicitis sin Ca previo!.	Apendicitis aguda o subaguda. Según lo demuestra un cuidadoso estudio histológico, se trata siempre de un Ca necrótico caseificante.

5	Ca de paladar (cavum)	Conflicto de no poder tragar la presa. A pesar	FH en la parte dorsal derecha	Tumor compacto con proliferación de células	Caseificación fétida y reducción del tumor por
---	-----------------------	--	-------------------------------	---	--

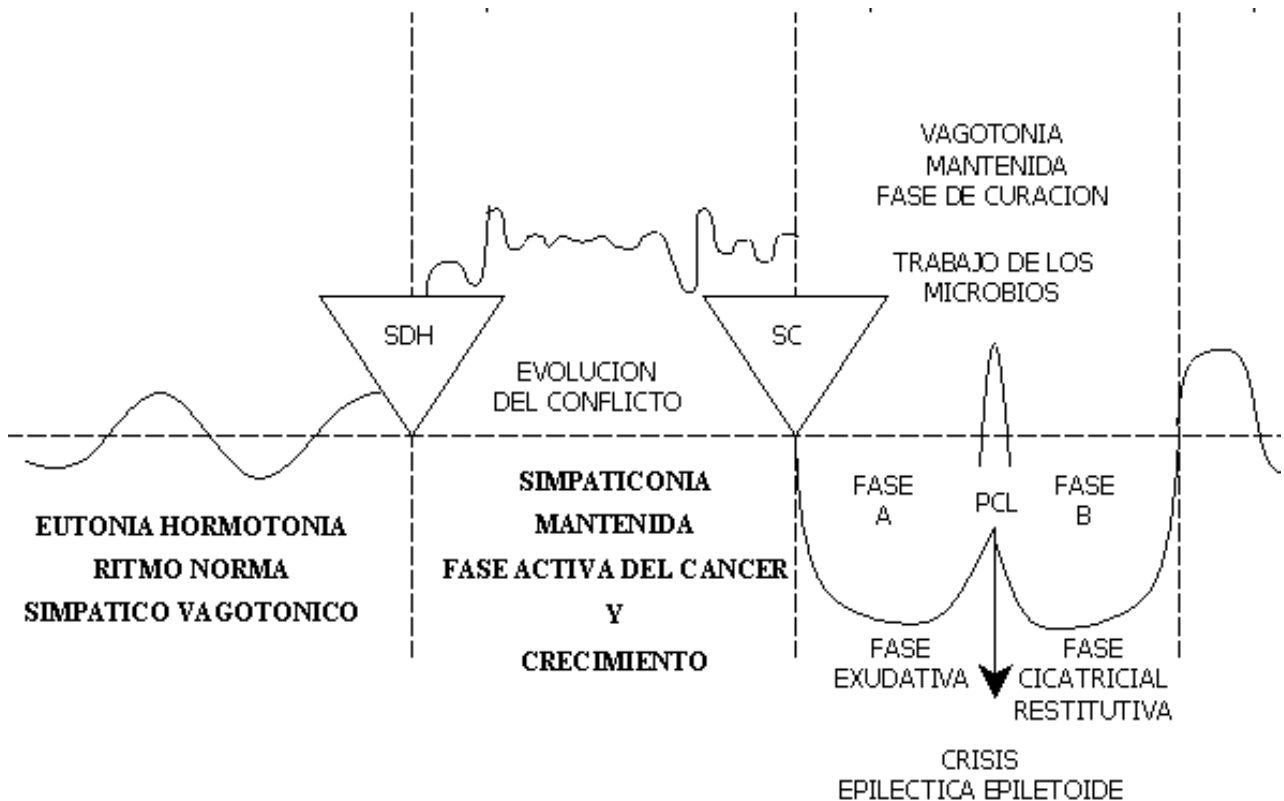
		de haberla atrapado. Ej: el paciente creía haber ganado la lotería pero más tarde se evidencia que su número no ha quedado registrado.	del puente (tronco cerebral)	provenientes de restos del tubo digestivo primitivo (subyacente a la mucosa bucal)	hongos (micosis) o micobacterias (koch)
6	Ca de amígdalas	Conflicto de no poder tragar la presa. Ej: en el último momento nos es arrebatado algo que parecía nuestro; casa. Coche. Etc.	FH en la parte dorsal derecha del puente (tronco cerebral).	Hiperplasia = hipertrofia amigdalares = aumento de tamaño y con frecuencia formación de criptas en amígdalas	Amigdalitis purulenta absceso amigdalares micótico tuberculosis amigdalares
7.	Ca de tiroides (porción acinar)	Conflicto de no poder conseguir la presa por no ser el individuo lo suficientemente rápido Ej una vendedora pierde los clientes ante la mayor rapidez de otra compañera y no vende por eso el jefe la sanciona económicamente.	FH en la parte dorsal derecha del puente (tronco cerebral)	Bocio hipertiroideo, tirotoxicosis (basedow) Tumor compacto y duro con proliferación celular. Con el hipertiroidismo aumenta el metabolismo y el sujeto adquiere mayor rapidez	Generalmente los tumores modulares tiroideos se encapsulan mientras estén en la fase de curación y los hongos y micobacterias puedan tener acceso los nódulos son caseificados Ese es el curso normal biológico con ello se normalizan de nuevo los valores hormonales
8.	Ca de paratiroides (porción acinar)	Conflicto de no poder tragar la presa.	FH en la parte dorsal derecha del puente (tronco cerebral).	Tumor compacto con proliferación celular. Hiperparatiroidismo. Los acinos son restos de mucosa intestinal primitiva	Generalmente los tumores nodulares paratiroides se encapsulan. Mientras estén en fase de curación y los hongos y micobacterias puedan tener acceso los nódulos son caseificados. Ese es el curso normal biológico. Por ello se normaliza de nuevo la concentración hormonal
9.	Ca de trompas de Eustaquio (entre boca y oído medio)	Conflicto de no poder conseguir la presa.	FH en la parte dorsal derecha del puente (tronco cerebral)	Tumor compacto que prolifera obstruyendo la trompa de Eustaquio por falta de ventilación, la presión anterior. Más fuerte deprime la membrana timpánica. Creando un déficit auditivo	Caecificación fétida con derrame tanto en boca como en oído medio. Simulando una otitis media. Aunque la mucosa del oído medio no ha sido afectada
10.	Ca de oído medio	Conflicto de no poder atrapar la presa, especialmente el de no conseguir una información (conflicto que proviene de una época embriológica, donde oído medio y boca eran una misma cavidad). Ej: el lactante no consigue el pecho de la madre. Ej: un niño con	FH en la parte dorsal derecha del puente (tronco cerebral). Núcleo del nervio estatoacústico.	Tumor compacto que prolifera de forma insignificante y superficial en oído medio y celdas de apofisis mastoides parece que estas células corresponden, por deducción a las primitivas células auditivas En raros casos el tumor puede seguir creciendo en el oído medio hasta rellenar e invadir zonas	Otitis media purulenta Reducción del tumor por hongos o micobacterias tbc a menudo con perforación del tímpano (supuración del oído) El sentido de la curación es disminuir la información acústica de nuevo a su estado normal. Ya que una vez conseguido el objetivo el conflicto queda solucionado La función arcaica de transmisión ósea del sonido

		consigue que le regalen un juguete que ha deseado ardientemente		circundantes (por compresión). Durante la proliferación celular hay una mejoría de la audición arcaica pues el primitivo oído es capaz de captar más información acústica	(diapasón en mastoides) antiguamente la cumplían, presumiblemente en gran parte las células del intestino primitivo que recubren el oído medio y la mastoides.
11.	Ca de las glándulas lacrimales (porción acinar)	Conflicto de no poder atrapar la presa por no ser visto y considerado por otros Ej : Pintor que no encuentra galería que exponga sus cuadros y por tanto no serán vistos .No vende y no consigue su presa.	FH en la parte dorsal derecha del puente (tronco cerebral)	Tumor de “acinos” productores de lágrimas. Puede provocar protrusión de párpado superior normalmente mayor producción de lágrimas y por eso ojos brillantes que llaman la atención igual en tirototoxicosis por estar el relé de tiroides y lagrimal próximos también en embarazadas por proximidad de relés. Mucosa uterina y glándula lacrimal en tronco cerebral	El tumor puede tanto encapsularse como caseificarse con exudación fétida (puede haber un absceso frío) lágrimas purulentas (por hongos o micobacterias) En caso de caseificación total (por más recidivas) las células glandulares hacen una mucoviscidosis es decir un espesamiento de las lágrimas (o se secan) Estomato – micosis o Muquel = fase de curación
12.	Ca de submucosa bucal (estrato profundo de epitelio intestinal)	Conflicto de no poder atrapar la presa frecuente en enfermos graves. Cuando ya no logran alimentarse correctamente ej: por dolores.	FH en la parte dorsal derecha del puente (tronco cerebral)	Adenocarcinoma de crecimiento plano y con poco relieve. Por lo que prácticamente no es visible (alta indolora) ontogénicamente corresponde a la mucosa digestiva primitiva recubierta por epitelio pavimentoso	De la mucosa intestinal rudimentaria bajo el epitelio pavimentoso los hongos destruyen primero la submucosa y el dolor de atrás aparece cuando la mucosa ectodérmica superficial se destruye
13.	A' ca alveolar (imagen en 'suelta de globos' o en algodón) B adenocarcinoma bronquioalveolar (poco frecuente) (carcinoma de células caliciformes, como restos de la antigua mucosa intestinal, ontogénicamente desprendida de la zona de intestino para formar a su vez los alvéolos pulmonares el nexo de unión filogenético entre	Conflicto de miedo a la muerte Frecuente por el impacto debido a un diagnóstico o pronóstico. Ej: usted tiene cáncer no llegará a Navidad. Conflicto de faltar la 'bocanada de aire' es decir, miedo a asfixiarse.	FH en la parte dorsal derecha del puente (tronco cerebral) FH en la parte dorsal derecha del puente (tronco cerebral)	Después del SDH de pánico a la muerte. Crecimiento de tumores alveolares compactos (imágenes redondeadas – nódulos pulmonares). Que sólo proliferan hasta solucionar el conflicto de miedo a morir. Pánico por la asfixia crecimiento de células caliciformes (neumocitos granulosos tipo ii) que incrementan la producción de agente tensoactivo con la consiguiente mejora del paso de la 'presa-aire (bocanada)'. Pánico por la asfixia crecimiento de células caliciformes (neumocitos granulosos tipo ii) que incrementan la producción de agente tensoactivo con la consiguiente mejora del paso de la 'presa-aire (bocanada)'. Pánico por la asfixia crecimiento de células caliciformes (neumocitos granulosos tipo ii) que incrementan la producción de agente tensoactivo con la consiguiente mejora del paso de la 'presa-aire (bocanada)'.	Encapsulación de los tumores compactos o en presencia de micobacterias (tuberculosis). Caseificación de los focos pulmonares y formación de cavernas En presencia de micobacterias hay caseificación de los pequeños adeno-ca de células caliciformes En casos de recidivas o en patologías de lactantes se puede llegar a la total reducción de estas células. Y como consecuencia de ello a una mucoviscidosis de los bronquios

intestino y alvéolos los forman aun hoy las poco frecuentes células caliciformes bronquiales que crean el agente tensoactivo moco bronquial).				
---	--	--	--	--

HOJA EMBRIONARIA INTERNA = ENDODERMO

Formación Histológica:	Foco de Hamer	Microbios
Adeno Carcinoma	<p>Todos en el puente cerebral.</p> <p>El tracto gastro intestinal (boca-sigma) corresponde a un semicirculo abierto hacia atrás, que empieza en la zona dorsal izquierda.</p>	<p>Hongos y microbacterias (por ej: bacilo de Koch (Tbc).</p> <p>Los hongos solo pueden reducir los tumores compactos del endodermo (microbacterias por ej: el bacilo de Koch) durante la fase vagotonica de curación, por necrosis caseificante. Lo que no quede reducido una vez finalizada esta fase permanece</p>



TRONCO CEREBRAL = ENDODERMO

Manifestación Orgánica CANCER	CONTENIDO Biológico Del conflicto	FOCO DE HAMER (en el cerebro)	Fase de Conflicto activo: SIMPATICOTONÍA (Fase – Ca)	Fese de solución del conflicto=
Ca de faringe Adenoides Vegetaciones nasofaríngeas	Conflicto de no poder atrapar la presa el objetivo. La tajada (no poder poseer. Adueñarse de o conseguir algo)	FH en la parte dorsal derecha del puente (tronco cerebral)	Polipos nasofaríngeos provenientes de restos de la mucosa intestinal primitiva	Caseificación fetida de los polipos por hongos (Micosis) y o microbacterias (ej: bacilos de Koch).
Ca de hipófisis Adenohipofisis acromegalia	A. Conflicto de seguir la presa (objetivo) por ser inalcanzable ya que el individuo es demasiado pequeño B. Conflicto de no poder alimentar al niño o a la familia.	FH en la parte dorsal derecha del puente (tronco cerebral)	A. Adenoma de hipófisis Tumores compacto con multiplicación celular y producción excesiva de hormona del crecimiento creando gigantismo en niños y jóvenes y acromegalia en adultos B. Aumenta la producción de leche por un aumento de la secreción de prolactina	A. En presencia de hongos o microbacterias caseificación del adenoma de hipófisis el conflicto desaparece al adquirir el individuo el tamaño suficiente por alcanzar la presa o objetivo B. Por que el niño o la familia ya pueden ser suficientemente alimentados.
Ca parotideo (Porción acinar)	Conflicto de no poder atrapar la presa (objetivo)	FH en la parte dorsal derecha del puente (Tronco cerebral).	Tumor compacto con proliferación celular (acinos) e hipersalivación (sialorrea).	Caseificación fetida y reducción del tumor por hongos (micosis) o microbacterias (Koch)
Ca glandula sublingual (porción acinar)	Conflicto de no poder atrapar la presa (objetivo)	FH en la parte dorsal derecha del puente (Tronco Cerebral)	Tumor compacto con proliferación celular (acinos) e hipersalivación (sialorrea)	En la caseificación total (ante recidivas con sus soluciones) de las células de las glándulas se da una mucoviscidosis, es decir un espesamiento de la saliva y del exudado del oído (otorrea)